

De diagnose MS

Bob van Oosten, Neuroloog

Omdat er geen specifieke laboratoriumtest voor MS bestaat, wordt de diagnose relapsing remitting MS in feite nog steeds gesteld door het aantonen van dissociatie in tijd en plaats van bij demyelinisatie passende laesies. Voor patiënten met een langzaam progressief beloop vanaf het begin ligt dit wat anders. Bij allen moeten andere mogelijke diagnoses zijn uitgesloten.

Criteria van Poser

McDonald criteria

Dissociatie in plaats

Dissociatie in tijd

Differentiaal diagnose

Criteria van Poser

In 1983 publiceerde Poser de naar hem genoemde criteria (Tabel 1) die in feite ook van deze denkwijze uitgaan. Er waren 4 diagnostische categorieën, die werden gedefinieerd door klinische en paraklinische (evoked potentials, MRI) gegevens alsmede resultaten van liquoronderzoek te combineren.

Tabel 1. Voormalige Diagnostische Criteria volgens Poser (1983)

Categorie	Aanvallen	Klinisch bewijs	Paraklinisch bewijs	Liquor
<u>Clinically definite</u>	2	2		
	2	1	en 1	
<u>Laboratory-supported definite</u>	2	1	of 1	+
	1	2		+
	1	1	en 1	+
<u>Clinically probable</u>	2	1		
	1	2		
	1	1	en 1	
<u>Laboratory-supported probable</u>	2			+

Adapted from: *Ann Neurol* 1983;13:227–231.

McDonald criteria

Mede geïnspireerd door de toenemende ervaring met MRI-onderzoek bij de diagnostiek van MS heeft in 2001 een panel van internationale deskundigen onder voorzitterschap van W. Ian McDonald nieuwe diagnostische criteria voorgesteld, waarbij de resultaten van MRI-onderzoek een meer integrale component werden ten opzichte van de Poser criteria. Doorgaans spreekt men sindsdien van de McDonald

criteria. In 2005 en meer ingrijpend in 2010 werden deze criteria aangepast aan inmiddels gepubliceerde nieuwe inzichten, onder ander betreffende de wijze van aantonen van dissociatie in tijd met behulp van MRI (Tabel 2).

Tabel 2. McDonald Criteria voor de diagnose MS 2010

Clinical Presentation	Additional Data Needed
<ul style="list-style-type: none"> • ≥ 2 episodes; • objectief klinisch bewijs voor ≥2 lesies. • objectief klinisch bewijs voor 1 lesie én op basis van anamnese zeer aannemelijke eerdere episode 	Geen
<ul style="list-style-type: none"> • ≥ 2 episodes • objectief klinisch bewijs voor 1 lesie 	Dissociatie in <u>plaats</u> (zie Tabel 3), aangetoond met <ul style="list-style-type: none"> • MRI <i>of</i> • nieuwe klinische episode met andere lokalisatie
<ul style="list-style-type: none"> • 1 episode • objectief klinisch bewijs voor ≥2 lesies. 	Disociatie in <u>tijd</u> (Zie Tabel 4), aangetoond met <ul style="list-style-type: none"> • MRI <i>of</i> • tweede klinische episode
<ul style="list-style-type: none"> • 1 episode • objectief klinisch bewijs voor 1 lesie ('clinically isolated syndrome')	Dissociatie in <u>plaats</u> (zie Tabel 3), aangetoond met <ul style="list-style-type: none"> • MRI <i>of</i> • nieuwe klinische episode met andere lokalisatie <p style="text-align: center;">en</p> Disociatie in <u>tijd</u> (Zie Tabel 4), aangetoond met <ul style="list-style-type: none"> • MRI <i>of</i> • tweede klinische episode
Sluipende neurologische progressie suggestief voor MS (primair progressieve MS)	<ol style="list-style-type: none"> 1. Minstens één jaar progressief ziektebeloop (retrospectief of prospectief vastgesteld) 2. Plus 2 van de 3 volgende criteria: <ul style="list-style-type: none"> A. ≥1 T2 lesie in tenminste 1 karakteristieke gebied (periventriculair, juxtacorticaal, infratentorieel) B. ≥2 T2 lesies in het ruggenmerg C. Positieve liquor (oligoclonale bandjes en/of verhoogde IgG index)

Als voorheen blijft het mogelijk de diagnose MS puur op klinische gronden te stellen; doorgaans zal toch een MRI gemaakt worden, ter bevestiging, maar ook om alternatieve verklaringen uit te sluiten.

Dissociatie in plaats

Nog steeds berust de diagnose vooral op het aantonen van dissociatie in tijd en plaats van voor demyelinisatie verdachte afwijkingen. Indien er op klinische gronden niet van dissociatie in plaats kan worden gesproken, dan kan dat soms op radiologische gronden al wel. We gebruiken dan dus het MRI onderzoek om dissociatie in plaats aan te tonen. MRI afwijkingen moeten voldoen aan de volgende voorgestelde criteria:

Tabel 3. Dissociatie in plaats

Dissociatie in plaats is aangetoond bij ≥ 1 T2 lesies* in tenminste 2 van 4 gebieden van het centrale zenuwstelsel:

1. Periventriculair
2. Juxtacorticaal
3. Infratentorieel
4. Ruggenmerg**

Gebaseerd op Swanton et al 2006.

* gadolinium aankleuring is geen vereiste

** bij hersenstamsyndromen of een myelopathie worden de symptomatische lesies geëxcludeerd en tellen niet mee bij het aantal lesies.

ANN NEUROL 2011;69:292–302

Dissociatie in tijd

Voor het aantonen van dissociatie in tijd kan nog steeds worden gevaren op de klinische presentatie. Omdat is gebleken dat bij MRI-onderzoek het aantal nieuwe laesies veel sneller toeneemt dan het aantal klinische exacerbaties kan door herhaald MRI-onderzoek nu sneller dissociatie in tijd worden aangetoond. In de oorspronkelijke McDonald criteria was dit een ingewikkelde zaak. In de gereviseerde criteria is dit veel eenvoudiger geworden.

Tabel 4. Dissociatie in tijd

Dissociatie in tijd is aangetoond bij:

1. Nieuwe T2 en/of gadolinium-aankleurende lesie(s) op vervolg MRI onderzoek, in vergelijking met een uitgangsscans, ongeacht het interval
2. Simultane aanwezigheid van asymptomatische gadolinium-aankleurende en niet gadolinium-aankleurende lesies

Gebaseerd op Montalban et al 2010.

ANN NEUROL 2011;69:292–302

Primair progressieve MS

Voor de diagnose primair progressieve MS (PPMS) is in tegenstelling tot eerder gepubliceerde diagnostische criteria het vinden van liquorafwijkingen (verhoogde IgG-index en/of oligoclonale bandjes) niet meer een absolute voorwaarde, hoewel het de diagnose nog steeds ondersteunt (Tabel 5: McDonald criteria).

Tabel 5. De diagnose primair progressieve MS

De diagnose primair progressieve MS kan worden gesteld bij personen met:

1. Minstens één jaar progressief ziektebloop (retrospectief of prospectief vastgesteld)
 2. Plus 2 van de 3 volgende criteria:-
 - A. ≥ 1 T2 lesies in tenminste 1 karakteristieke gebieden (periventriculair, juxtacorticaal, of infratentorieel)
 - B. ≥ 2 T2 lesies in het ruggenmerg
 - C. Positieve liquor (oligoclonale bandjes en/of verhoogde IgG index)
-

Differentiaal diagnose

Zoals bekend is de differentiaal diagnose van MS zeer uitgebreid. Bij een typische presentatie (een jonge patiënt met kenmerkende episoden van neurologische uitval) zal de diagnose echter weinig problemen opleveren en volstaat vaak een MRI ter bevestiging van de diagnose en ter uitsluiting van andere aandoeningen. Als de MRI de verwachte diagnose bevestigt, zal liquoronderzoek weinig toegevoegde waarde hebben.

Bij oudere patiënten (>40 jaar), bij patiënten met een atypische presentatie (bijvoorbeeld epilepsie, hemiparese of hoofdpijn) of bij patiënten met een langzaam progressief beeld verdacht voor PPMS maar met negatieve liquorbevindingen kunnen er echter wel diagnostische problemen ontstaan. Voor een uitgebreide behandeling van de differentiaal diagnose van MS is deze plaats niet geschikt en wordt verwezen naar de handboeken.

Differentiaal diagnoses tabellen

- Tabel 6: symptomen en bevindingen, waarbij aan een veronderstelde diagnose MS getwijfeld moet worden
- Tabel 7: differentiaal diagnose ADEM en MS
- Tabel 8: differentiaal diagnose neuro- Behçet en MS
- Tabel 9: differentiaal diagnose neurosarcoïdose en MS.
- Tabel 10: diagnostische criteria voor neuromyelitis optica (m. Devic).

Tabel 6 Redenen om diagnose MS te heroverwegen**History**

Age > 40	vasculopathy
Stroke-like presentation	
Positive family history	HSP, X-ALD, MLD, Krabbe's disease, LHON, CADASIL
Malabsorption	SCD, Whipple's disease
Recent anesthesia	SCD
Living in tropics, originating from tropics	TSP/HAM
Preceding infection/vaccination	ADEM
Migraine with aura	CADASIL
Arthropathy, ulcers, rash, Uveitis	SLE, Behçet, sarcoidosis, Whipple's disease

Neurological features

Fever, meningism	ADEM
Pure motor signs	MND, Behçet
Bilateral optic neuritis	ADEM, NMO, SLE, sarcoidosis, LHON
Optic neuritis not recovering	
Bilateral facial palsy	sarcoidosis, Borreliosis
Facial palsy not recovering	
Transverse myelitis	ADEM, NMO, SLE
Optic neuritis and transverse myelitis	
Polyneuropathy	X-ALD, MLD, Krabbe's disease, SLE

MRI features


Normal	psychosomatic
Symmetrical, diffuse	MLD, Krabbe's disease
Subcortical lesions	vasculopathy
Meningeal enhancement	sarcoidosis, Behçet
Persistent enhancement	
No spinal cord lesions	vasculopathy, SLE, Sjögren

CSF features

Normal	
Pleocytosis	ADEM, NMO, SLE, sarcoidosis, Behçet, Borreliosis, syphilis
Elevated CSF protein	compressive myelopathy, HSP, MLD, Krabbe's disease, LHON, Behçet, sarcoidosis, Borreliosis, syphilis

ADEM = Acute disseminated encephalomyelitis; CADASIL = cerebral autosomal dominant arteriopathy with subcortical infarcts and leukoencephalopathy; HSP = hereditary spastic paraplegia; LHON = Leber's hereditary optic neuritis; MLD = metachromatic leukodystrophy; MND = motor neuron disease; NMO = neuromyelitis optica (Devic's disease); SCD = subacute combined degeneration; SLE = systemic lupus erythematosus; TSP/HAM = tropical spastic paraparesis/ HTLV-I associated myelopathy; X-ALD = X-linked adrenoleukodystrophy.

Tabel 7 Differentiatie van ADEM en MS*



Clinical presentation

children, adolescents	adults
postinfectious, postvaccination	may occur after fever (!)
fever, meningism	no fever, no meningism
impaired consciousness	normal consciousness
clinically disseminated	clinically isolated
hospitalization within days	no/late hospitalization
bilateral optic neuritis	unilateral optic neuritis
complete transverse myelitis	partial myelopathy

MRI features

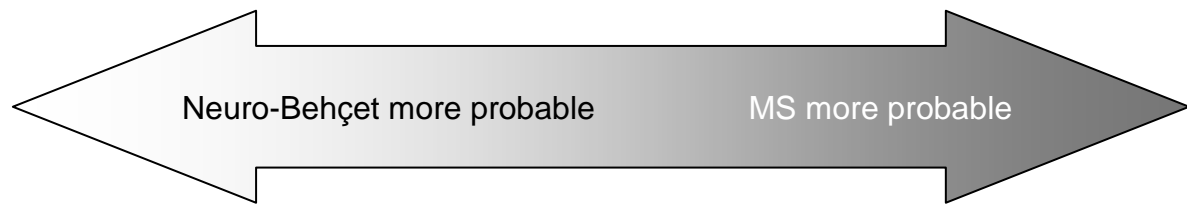
diffuse symmetrical lesions	asymmetrical, demarcated lesions
lesions in basal ganglia	lesions in corpus callosum
(partial) resolution at follow-up	progression at follow-up

CSF

pleocytosis, high protein	normal cell count and protein
no/temporary intrathecal IgG production	persistent intrathecal IgG production

*No formal criteria exist. Indications of higher or lower probability are given, as found in relevant literature.

Tabel 8 Differentiatie van neuro-Behçet en MS*



Clinical presentation

male predominance

female predominance

motor >> sensory

sensory ≥ motor

MRI features

extending from brainstem to basal

periventricular

ganglia or para-/periventricular

CSF

polymorphonuclear neutrophil leukocytes

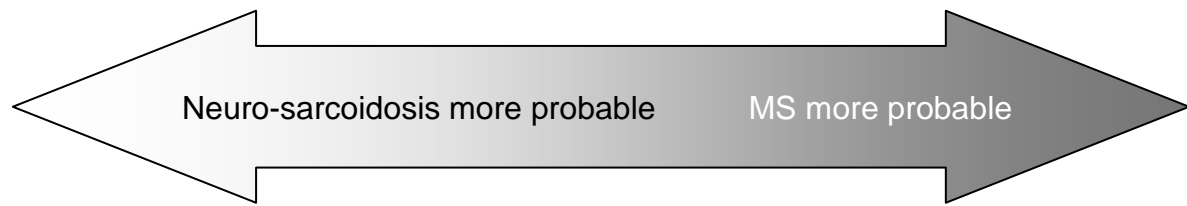
lymphocytes

oligoclonal bands negative (≤ 2 bands)

oligoclonal bands positive

* No formal criteria exist. Indications of higher or lower probability are given, as found in relevant literature.

Tabel 9 Differentiatie van neuro-sarcoidosis en MS*



Clinical presentation

(bilateral) severe optic neuritis	unilateral, good prognosis
(bilateral) facial nerve palsy	uncommon

MRI features

continued enhancement of lesion	lesions enhancing < 2-4 weeks
meningeal enhancement	never
spinal cord lesions rare	spinal cord lesions typical

CSF

elevated protein	rare
oligoclonal bands local synthesis 37%	oligoclonal bands 95%
oligoclonal bands systemic synthesis 18%	rare

* No formal criteria exist. Indications of higher or lower probability are given, as found in relevant literature.

Tabel 10 **Diagnostische criteria for neuromyelitis optica***

Optic neuritis

Acute myelitis

At least two of three supportive criteria

1. Contiguous spinal cord MRI lesion extending over 3 vertebral segments
 2. Brain MRI not meeting diagnostic criteria for multiple sclerosis
 3. NMO-IgG seropositive status
-

NEUROLOGY 2006;66:1485–1489; NMO-IgG = Neuromyelitis optica-immunoglobulin G.