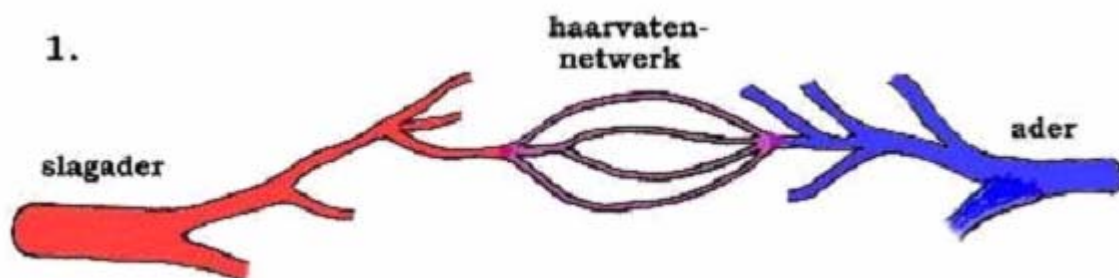



Arterio-veneuze malformatie (AVM) van de hersenen

Inleiding

Een arterioveneuze malformatie (AVM) is een misvorming in het bloedvatstelsel, waarbij er sprake is van een abnormale kortsluiting (vaatmisvorming) tussen een slagader (arterie) en een ader (vene). Normaal voert een slagader onder hoge druk (door de pompwerking van het hart), zuurstofrijk bloed aan, dat via een fijn netwerk van haarvaatjes (capillairen) langs de hersencellen stroomt. Daar wordt de zuurstof afgegeven en vervolgens komt het zuurstofarme bloed via kleine afvoerende vaatjes samen in de grote afvoerende aderen. In dat aderstelsel heerst een lage druk. In een AVM ontbreekt het netwerk van haarvaatjes. Het gevolg is dat er op die plaats een soort kortsluiting bestaat tussen de slagader en de ader, waardoor de hoge druk die in de slagader heerst vrijwel rechtstreeks wordt uitgeoefend op de afvoerende ader.



1. Schematische tekening van een *normaal vaatstelsel* waarin een slagader zich verdeelt in steeds kleinere slagaders en tenslotte in een netwerk van haarvaten met zo'n dunne wand dat het weefsel gemakkelijk voedingsstoffen en zuurstof aan het bloed kan onttrekken. De haarvaten verenigen zich tot kleine aders die zich weer verenigen tot steeds grotere aders. In de slagaders is het bloed helderrood door zijn zuurstofrijkdom, en in de aders donkerrood doordat de zuurstof er in het haartvaten-netwerk door de cellen van het hersenweefsel uit is gehaald.



2. Schematische tekening van een goed ontwikkelde *arterio-veneuze malformatie*. In plaats dat het bloed vanuit de slagader via een haarvatennetwerk in de aders terecht komt, gaat het bloed hier van de slagader direct naar de aders. Omdat aders in tegenstelling tot slagaders een dunne wand hebben worden ze door de bloeddruk geleidelijk aan opgeblazen tot verwijde gekronkelde "spataders". Door de directe verbinding tussen slagader en ader zonder tussenkomst van een haarvatennetwerk is het bloed in de aders ook zuurstofrijk gebleven. Door de directe verbinding met de aders is er bovendien een grote zuigkracht waardoor steeds meer slagaders in de bloedtoevoer worden betrokken.

Oorzaak

Verondersteld wordt dat een AVM van de hersenen ontstaat doordat er tijdens de ontwikkeling van het bloedvaatstelsel (waarschijnlijk al vóór de geboorte, in de 2e tot 3e zwangerschapsweek) iets mis gaat. Waardoor dat gebeurt is niet bekend. Een AVM van de hersenen is niet erfelijk.

Verschijnselen

Aangezien de vaatwand van een ader niet is gemaakt om een hoge druk te weerstaan, zullen de aders in een AVM op den duur worden uitgerekt. Daardoor ontstaan er verwijdingen van deze vaten en op andere plaatsen vernauwingen. Op die plaatsen ontstaan dan zwakke plekken in de vaatwand, waardoor er uiteindelijk een scheurtje in kan ontstaan. Het gevolg is dan een hersenbloeding. Bloedingen uit een AVM kunnen op iedere leeftijd voorkomen, maar meestal treft het relatief jonge mensen (vaak tussen de 20 en 40 jaar). Deze bloedingen bevinden zich meestal in het hersenweefsel (intracerebrale bloeding), maar soms ook tussen de hersenvliezen ([subarachnoidale bloeding](#)). De gevolgen van de bloeding hangen sterk af van de plaats in de hersenen waar de bloeding zich bevindt en van de uitgebreidheid van de bloeding. Er zijn patiënten die alleen maar (acute) hoofdpijn hebben, maar er kunnen ook verlamingsverschijnselen, bewusteloosheid of epilepsie aanvallen optreden ten gevolge van de bloeding. Bij ernstige bloedingen kan de patiënt zelfs acuut overlijden.

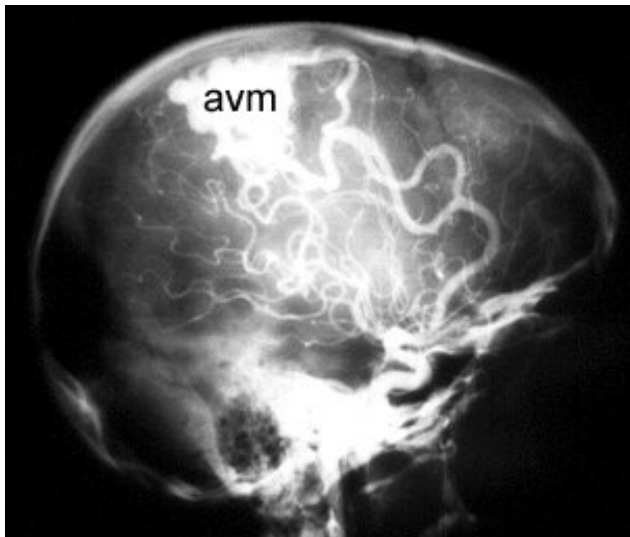
In principe zijn er drie soorten verschijnselen:

- in ongeveer 35% van de gevallen komt een AVM van de hersenen aan het licht doordat deze is gaan bloeden.
- in nog eens 35% veroorzaakt de AVM epilepsie, zonder dat er een bloeding is opgetreden. De precieze oorzaak van de epilepsie is niet goed bekend, maar men neemt aan dat zuurstoftekort in het hersenweefsel dat in de directe nabijheid van de AVM ligt daarbij een rol speelt; het zuurstofrijke bloed wordt via de "kortsluiting" van de AVM zo snel afgevoerd, dat er onvoldoende gelegenheid is om het omgevende hersenweefsel in voldoende mate van zuurstof te voorzien. Door zuurstof tekort kunnen elektrische stoornissen ontstaan in het hersenweefsel, en die abnormale elektrische activiteit kan leiden tot epilepsie.
- in de resterende 30% van de gevallen veroorzaakt een hersen AVM neurologische uitvalsverschijnselen (bijvoorbeeld verlammingen, spraakstoornissen, enz.). Vermoedelijk is dat eveneens het gevolg van zuurstof tekort.

Naast de hier genoemde arterioveneuze malformaties bestaat er een vorm die meer uit aders dan uit slagaders bestaat. Deze z.g. [caverneuze hemangiomen](#) of cavernomen nemen een aparte plaats in en worden in een afzonderlijke tekst besproken.

Het stellen van de diagnose

Wanneer een patiënt met acute verschijnselen wordt opgenomen, zal meestal in eerste instantie een [CT-scan](#) (Computer Tomografie) van de hersenen worden gemaakt. Aan de hand van die foto kan dan worden gezien of er een hersenbloeding is opgetreden, en niet zelden kan na injectie van een contrastmiddel in een ader van de arm een sterke verdenking rijzen op de aanwezigheid van een AVM. Het precies aantonen van een AVM is met een gewone CT-scan niet goed mogelijk. Met een [MRI](#) gaat het al veel beter, maar het enige onderzoek dat optimale informatie geeft over de aanwezigheid van een AVM is de [angiografie](#). Hierbij wordt via een slangetje dat in de liesslagader wordt opgeschoven (meestal onder plaatselijke verdoving) contrast in het vaatstelsel van de patiënt gespoten, waardoor het mogelijk is om met behulp van Röntgen foto's de hersenvaten af te beelden. Op die manier kan een abnormaal verloop van de bloedvaten van de hersenen worden opgespoord.



Links een vaatonderzoek ([angiografie](#)) van de hersenen in een zij-aanzicht.

De witte kluwen is de arterio-veneuze malformatie.

Let ook op de opvallend dikke toevoerende vaten. Door de aanzuigende werking van de AVM zijn deze veel dikker dan normaal.

De behandeling van AVMs van de hersenen

Behandeling van een AVM van de hersenen is niet altijd noodzakelijk. In bepaalde gevallen (in het bijzonder wanneer de behandeling ten koste zou gaan van belangrijke hersenfuncties) is behandeling zelfs niet wenselijk. Er zijn verschillende factoren die een rol spelen bij de beslissing om al dan niet over te gaan tot behandeling van een hersen AVM. Onder andere zijn dat de gezondheidstoestand en conditie van de patiënt, diens leeftijd, de plaats van de AVM, de grootte van de AVM, het aantal en de plaats en grootte van toe- en afvoerende bloedvaten, de ingeschatte kans op neurologische problemen in de (nabije) toekomst, de risico's van de behandeling, en natuurlijk spelen ook de wensen van de patiënt zelf een rol. Wanneer bijvoorbeeld een AVM pas op gevorderde leeftijd wordt ontdekt, kan het risico van de behandeling groter zijn dan het risico van een bloeding gedurende de rest van het leven van de patiënt.

De enige definitieve behandeling van een AVM is de totale uitschakeling van de vaatmisvorming. Om dat doel te bereiken staan tegenwoordig verscheidene behandelingstechnieken ter beschikking:

- **Operatieve behandeling.** Een groot deel van de AVMs komt in aanmerking voor operatieve behandeling (onder narcose). Daarbij is het de bedoeling om (meestal met behulp van de operatiemicroscoop) de vaat misvorming geheel te verwijderen. Vooral bij patiënten die een bloeding hebben gehad is dit belangrijk, omdat er anders een grote kans bestaat op een herhalingsbloeding. Het voornaamste risico van een operatie aan een AVM is beschadiging van de hersenen. Het opereren aan een AVM is een heel precies werk, en duurt daarom vaak vele uren. Alleen AVMs van een beperkte omvang kunnen geheel worden verwijderd. Grote en diep gelegen AVMs zijn zelden (zonder dat grote risico's moeten worden genomen) operatief te verwijderen.

- **Endovasculaire behandeling (embolisatie).** Het principe van deze behandeling is dat via een in de liesslagader ingebracht slangetje, dat tot in de vaatafwijking is opgeschoven, de AVM wordt dichtgeplakt met lijm en/of wordt opgevuld met platina spiraaltjes (Engelse term: [coils](#)). Het voordeel van de embolisatie techniek is dat daarbij geen luikje in de schedel hoeft te worden gemaakt, en dat niet aan het hersenweefsel zelf hoeft te worden gemanipuleerd. Een nadeel is echter dat het meestal niet mogelijk is om met behulp van deze techniek de AVM helemaal uit te schakelen. Daarom wordt de embolisatie-techniek vooral gebruikt voor AVMs die te groot zijn of te diep in het hersenweefsel of in te riskante delen van de hersenen liggen om in aanmerking te komen voor operatieve verwijdering. In veel gevallen zal embolisatie in etappes plaatsvinden, waardoor regelmatige controle onderzoeken (angiografie) noodzakelijk zijn.
- **Stereotactische bestraling (LINEAC, Gamma-knife).** Het principe van de bestraling van AVMs bestaat hieruit, dat van buitenaf, dus buiten de schedel, vanuit verschillende richtingen dunne bundels stralen op de AVM worden gericht. Dat gebeurt op een zodanige wijze, dat de AVM precies in het brandpunt van de stralenbundels ligt (dus op de plaats waar alle stralen elkaar kruisen). De stralen veroorzaken een verdikking van de wand van de bloedvaten van de AVM, waardoor vaatvernauwing optreedt. Ten gevolge van de vernauwing treedt vertraging van de bloedstroom op. Op den duur ontstaan er bloedstolsels in de AVM, met als gevolg dichtstollen (thromboser) van de vaatjes. Het kost veel tijd voordat het effect van de bestraling merkbaar is; het duurt 2 tot 4 jaar voordat men het resultaat van de bestraling kan meten. Al die tijd blijft het risico op een herhalingsbloeding bestaan! In het algemeen kan worden gezegd dat hoe kleiner de AVM is, hoe groter de kans op volledige uitschakeling na bestraling. AVMs met een doorsnede die groter is dan 3,5 cm. zijn in principe ongeschikt voor deze vorm van behandeling. Dit heeft te maken met de maximale dikte van de stralingsbundel die kan worden toegepast. Een dikkere stralingsbundel veroorzaakt een onacceptabele verhoging van de stralingsdosis op het omgevende (gezonde) hersenweefsel.
- **Combinatiebehandeling.** Door gebruik te maken van een combinatie van de hierboven beschreven technieken is het tegenwoordig mogelijk om AVMs die vroeger onbehandelbaar en "inoperabel" waren, alsnog uit te schakelen. De embolisatie techniek is daarbij primair gericht op het zo klein mogelijk maken van de AVM, en op het verminderen van de bloedstroom door de vaatafwijking. Hierdoor kan een voorheen inoperabel AVM worden verkleind tot een operabele afwijking, en een te groot AVM (boven de 3,5 cm. doorsnede) worden gereduceerd tot een vaatkluw die klein genoeg is om bestraald te worden.

Welke behandeling wordt gekozen hangt steeds af van de individuele situatie van de patiënt. Het is belangrijk om zich te realiseren dat het lang niet altijd mogelijk is, maar ook niet altijd noodzakelijk is, om de AVM helemaal te verwijderen of uit te schakelen. Helaas wordt in de praktijk nogal eens gezien dat gedeeltelijk uitgeschakelde AVMs na verloop van tijd weer groter worden, waarschijnlijk omdat zich weer nieuwe kanaaltjes vormen waarlangs de bloedstroom gaat plaatsvinden. De keuze van de juiste/beste behandeling is steeds weer "maatwerk" waarover het behandelteam van neurochirurgen, neuroradiologen en radiotherapeuten zal moeten beslissen. Op voorhand is nooit met zekerheid te zeggen of de behandeling zal slagen.

(Datum laatste revisie van deze tekst: april 2004.)

Patiënten verenigingen

In Nederland zijn enkele verenigingen actief voor mensen die zelf of in hun nabije omgeving te maken hebben gehad met een hersenbloeding of een herseninfarct. De adressen zijn:

- Nederlandse CVA-Vereniging "Samen Verder"
Postbus 132
3720 AC Bilthoven
030 - 6594651
[CVA-Vereniging](#)
- Vereniging van Vaatpatiënten
Postbus 132
3720 AC Bilthoven
tel. 030 - 6594651
[Vereniging van Vaatpatiënten](#)