

Aandoeningen van perifere zenuwen en de plexus

Inleiding

Het zenuwstelsel bestaat uit drie delen:

- het centrale zenuwstelsel (CZS): grote hersenen, kleine hersenen en ruggenmerg
- het perifere zenuwstelsel: zenuwen voor gevoel (sensibel) en beweging (motorisch) overal in het lichaam
- het autonome zenuwstelsel: dat deel van het zenuwstelsel dat betrokken is bij een aantal automatische functies zoals spijsvertering, ademhaling, doorbloeding van de huid, zweten e.d.

In deze tekst gaat het alleen over de tweede groep, de perifere zenuwen (hoewel met de meeste perifere zenuwen ook wel autonome vezels meelopen; het is dus niet strikt te scheiden). De in de titel genoemde plexus (of plexus brachialis, wat vlechtwerk van de arm betekent) is een onderdeel van het perifere zenuwstelsel dat door de daar voorkomende aandoeningen een aparte plaats inneemt.

Bouw en functie

Een zenuw is niets anders dan een bundel uitlopers van een heleboel zenuwcellen. Deze cellen bevinden zich in het ruggenmerg (van de motorische zenuwen) of in een zenuwknoop van de achterwortel van het ruggenmerg (sensibele zenuwen). Het is een merkwaardige cel: een piepklein cellichaam in het centrale zenuwstelsel en een uitloper die het lichaam inloopt en die wel meer dan een meter lang kan zijn. Dit geeft meteen al een van de oorzaken aan van problemen die met perifere zenuwen kunnen optreden. De voeding vindt plaats langs de uitloper van de zenuw (het axon). Herstel van een zenuw bij doorsnijding van een axon gaat maar heel langzaam, ongeveer 1 mm per dag.

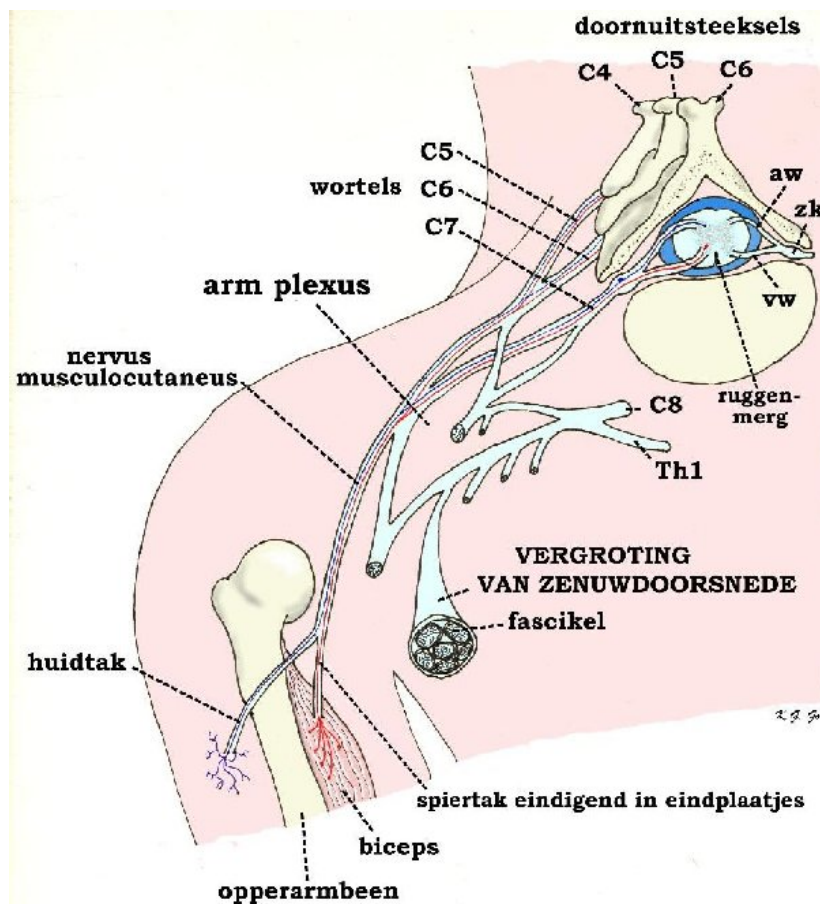
Een bundel van axonen vormt een fascikel die een eigen omhulling heeft. Dit is te vergelijken met een telefoonkabel, waarin meerdere gekleurde draadjes binnen een geïsoleerde mantel liggen. Een aantal fascikels verlopen ook weer samen, opnieuw met een eigen omhulling, en dit geheel vormt de perifere zenuw. Al naar gelang het te verzorgen gebied kan een zenuw erg dik of juist heel dun zijn. De meeste zenuwen beginnen dik en worden door het afgeven van takken naar de verschillende lichaamsdelen steeds dunner.

De omhulling of isolatie van een zenuw wordt gevormd door de schede van Schwann, genoemd naar degene die deze voor het eerst heeft beschreven. Tussen de cellen die de schede vormen zijn onder de microscoop insnoeringen te zien, z.g. knopen. Hoewel de zenuwgeleiding te vergelijken is met een elektrische stroom verloopt deze toch niet helemaal hetzelfde. De impuls springt van knoop naar knoop met een snelheid van ongeveer 60 meter per seconde.

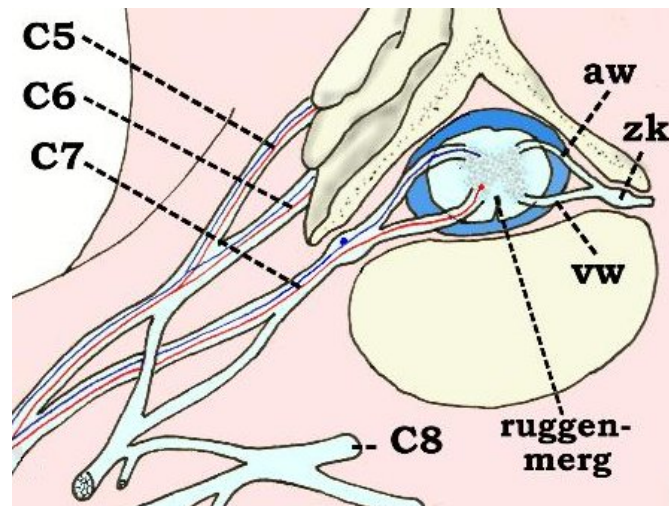
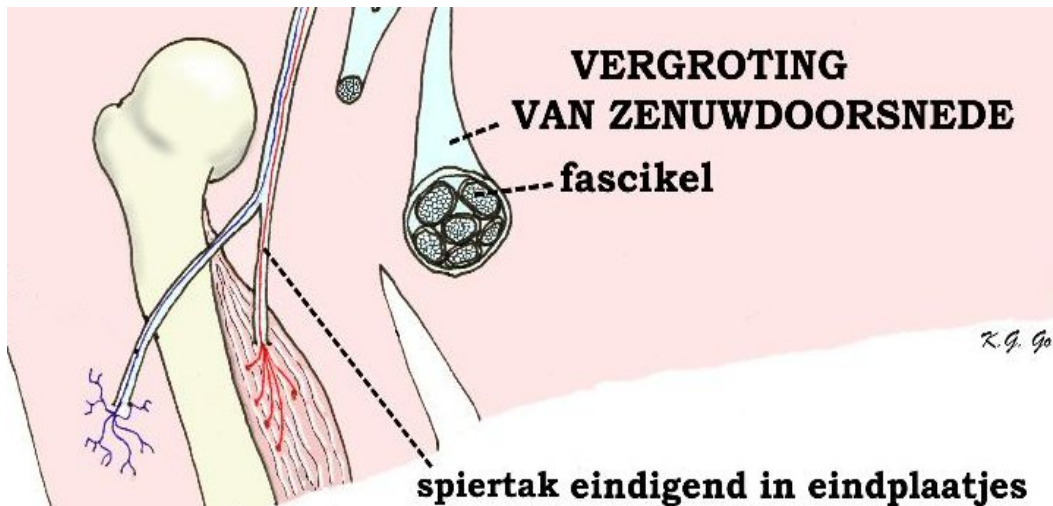
De motorische zenuwen geleiden de impuls vanaf het ruggenmerg (om precies te zijn de voorzijde hiervan) naar de spieren, waarin ze zich vertakken. De overdracht van de prikkel naar de spieren vindt plaats in eindplaatjes, waar het vrijkomen van een chemische stof de spier tot samentrekken brengt.

De sensibele zenuwen zorgen voor de overdracht van waarnemingen uit de huid, spieren, gewrichten e.d. en brengen informatie over temperatuur, pijn, aanraking en de stand van een gewricht naar de zenuwknoop in de achterwortel van het ruggenmerg.

Een perifere zenuw kan motorisch, sensibel of gemengd zijn. De meeste zenuwen zijn van dit laatste type.



Figuur: Schema van de plexus. De verhoudingen zijn voor een goed overzicht enigszins overdreven. Afgebeeld is een doorsnede van de halswervel C6 ter plaatse van de uittrekking van de wortels C7 links en rechts. Aan iedere kant zien we een voorwortel (vw) en een achterwortel (aw) het ruggenmerg verlaten en zich samenvoegen tot de wortel die door het wortelkanaal uittreedt. In het wortelkanaal bevindt zich als een verdikking de zenuwknoop (zk). De uitgekomen wortel C7 verenigt zich in de schouder met naburige wortels C6, C5, C8 en Th1 tot een vlechtwerk van zenuwen: de armplexus, waaruit weer de verschillende zenuwen uitkomen.



Figuur boven: Uitvergrotingen. Een typische zenuw is de nervus musculocutaneus. Deze zenuw verdeelt zich in een motorische tak voor de biceps en een gevoeltak die naar de huid gaat van de bovenarm. De motorische tak verdeelt zich in de spier in fijne takjes die via eindplaatjes de prikkel op verschillende spiervezels overbrengen. Naar het ruggenmerg terugvolgend zien we dat de motorische vezels (rood aangegeven) afkomstig zijn van de wortels C5, C6 en C7 waar ze uit het ruggenmerg zijn gekomen via de voorwortels. In het ruggenmerg ontspringen ze uit cellen in het voorste gedeelte van het centrale gedeelte. De gevoeltak bevat zenuwvezels (blauw aangegeven) die afkomstig zijn van de gevoelsorgaantjes in de huid; ze komen het ruggenmerg binnen via de achterwortels van C5, C6 en C7, terwijl hun cellichamen in de zenuwknoop zijn gelegen.

Aandoeningen

Er kunnen een aantal aandoeningen aan perifere zenuwen optreden, waarbij we hier alleen de chirurgisch te behandelen afwijkingen zullen noemen. Ontstekingen en andere soorten van veranderingen liggen op het terrein van de neuroloog en kunnen niet met een operatie behandeld worden. De volgende chirurgisch te behandelen aandoeningen kunnen aan perifere zenuwen optreden:

- *tumoren*. Het gaat dan vrijwel altijd om goedaardige tumoren, neurinomen, die uitgaan van de cellen van Schwann. Ze worden dan ook wel Schwannomen genoemd. Neurinomen kunnen aan iedere perifere zenuw optreden, zonder dat er speciale voorkeursplaatsen zijn. Bij de hersenzenuwen (die zich binnen de schedel bevinden) is dat wel zo, en de bekendste vorm is de [brughoektumor](#). Een tumor van een perifere zenuw manifesteert zich meestal als een zwelling die bij aanraking het gevoel van een elektrische stroom langs de zenuw kan geven. Er treedt meestal geen neurologische uitval op, hoewel de tumor altijd van een van de fascikels uitgaat. Neurinomen zijn goed te behandelen, al moet wel eens de zenuwvezel die in de tumorkapsel zit opgeofferd worden om de tumor volledig te verwijderen. Bij een bepaalde aandoening, de ziekte van von Recklinghausen kunnen neurinomen op vele plaatsen voorkomen.
- *letsels als gevolg van een ongeval of snijdverwonding*. Bij een letsel van een perifere zenuw zijn een aantal vormen te onderscheiden:
 - drukletsel. Dit geeft meestal voorbijgaande uitval van de zenuw, maar kan ook tot blijvende schade aanleiding geven. Bekende voorbeelden zijn het [carpaletunnel syndroom](#) en de beknelling van de [elleboogzenuw](#).
 - gedeeltelijke doorsnijding. Hierbij treedt gedeeltelijke motorische en/of sensibele uitval op. op de plaats van het letsel treedt vorming van bindweefsel, littekenweefsel, op, z.g. neuroomweefsel. Dit komt omdat de omhulling van de zenuw is beschadigd. De axonen gaan weer uitgroeien om de schade te herstellen, maar omdat er geen omhulling meer is groeien ze in het wilde weg. Neuroomweefsel ontstaat dan ook als de zenuwuiteinden geen contact met elkaar kunnen maken. De behandeling is chirurgisch. Na verwijderen van het littekenweefsel kan de manchet weer aan elkaar gehecht worden, waarna de axonen weer naar hun einddoel kunnen uitgroeien.

- gehele doorsnijding. Hierbij zal uiteraard totale uitval van de zenuwfunctie optreden. Onbehandeld treedt ook hier uitgroei van axonen op met vorming van neuroomweefsel. De behandeling bestaat uit het verwijderen van het neuroomweefsel en het aan elkaar hechten van de zenuwuiteinden. Hiervoor wordt onder de microscoop het uiteinde gesplitst in een aantal fascikels die met hele dunne draadjes aan elkaar worden gehecht. Soms kunnen de uiteinden niet zonder meer bij elkaar gebracht worden. De afstand tussen de twee strompen moet dan worden overbrugd door een zenuwtransplantaat. Hiervoor neemt men meestal een zenuw uit de kuit die alleen een sensibele functie heeft. Het blijvende dove gevoel dat door het uitnemen van deze zenuw ontstaat moet op de koop toe genomen worden. Het inhechten van de het transplantaat tussen de beide uiteinden is niet hetzelfde als het verbinden van een elektrisch snoer. Het transplantaat dient alleen als geleiding, een soort spalk om de axonen richting te geven bij het uitgroeien. Er zijn ontwikkelingen om te zien of dit ook met kunststofbuisjes lukt. Een transplantaat kan meestal niet langer zijn dan 4 a 6 cm.

Problemen als gevolg van een zenuwletsel

Wanneer een zenuw niet meer functioneert heeft dit gevolgen voor de lichaamsdelen die door de zenuw worden verzorgd.

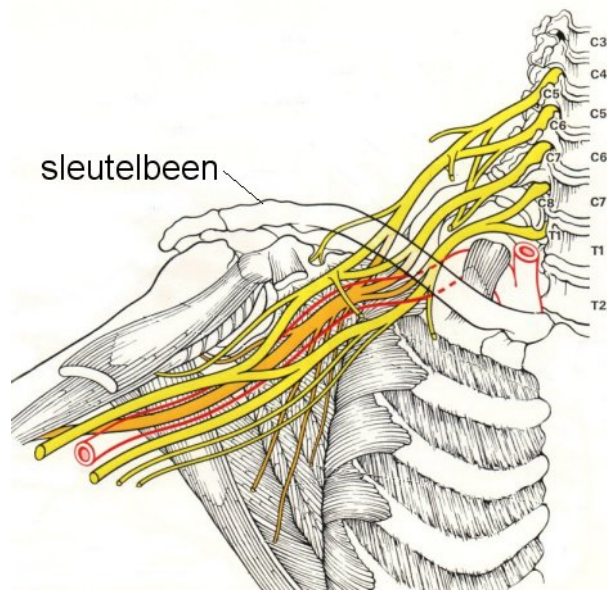
- letsels van een motorische zenuw. Een dergelijk letsel heeft een verlamming van de door de zenuw aangestuurde spier tot gevolg. Doordat er geen prikkeloverdracht meer plaatsvindt tussen zenuw en spier zullen de eindplaatjes, waar deze overdracht plaatsvindt, gaan afsterven. De spier wordt dunner (atrofie) en kan uiteindelijk geheel verbindweefselen. Het toedienen van elektrische prikkels met een apparaat kan dit proces niet verhinderen. Het is dus zaak tijdig de beschadigde zenuw te herstellen in de hoop dat de uitgroeiende axonen de eindplaatjes bereiken voordat deze zijn verdwenen. De leeftijd van de patiënt is een duidelijke factor die bij het herstel een rol speelt, bij jongeren gaat het beter en sneller.
- letsels van een sensibele zenuw. Hierbij zal gevoelloosheid optreden van een huidgebied dat door de zenuw verzorgd wordt. Er ontstaat gemis van beschermend gevoel, de patiënt merkt niet als hij iets heets aanraakt of zich verwondt. Doordat met de meeste perifere zenuwen ook autonome vezels meelopen ontstaan ook stoornissen in de zweetsecretie en doorbloeding van de huid.

Zowel na een rekletsel als na een gedeeltelijke of gehele doorsnijding zal opnieuw uitgroei van de zenuwuitloper (het axon) gaan plaatsvinden. Als de omhulling nog intact is, dan verloopt dit hierlangs met een snelheid van ongeveer 1 mm per dag. Als de zenuwuiteinden geen contact maken dan groeien de axonen in alle richtingen uit en veroorzaken een soort gezwel van littekenweefsel, een neuroom.

Plexusletsels

Het plexusletsel neemt binnen de groep van perifere zenuwletsels een aparte plaats in. De plexus brachialis is een vlechtwerk van zenuwen dat zich bevindt boven het sleutelbeen. Hier vervlechten zich de zenuwwortels die uit het ruggenmerg komen tot een aantal bundels, die zich vervolgens weer vertakken in een aantal zenuwen, waarvan de drie armzenuwen de belangrijkste zijn. Letsels van de plexus kunnen voorkomen tijdens een (moeilijke) bevalling, waarbij het armpje van de baby wordt overrekt. Verder worden ze vaak gezien bij verkeersongeval, in het bijzonder bij motorrijders. Er kunnen zich een aantal soorten van letsels voordoen, die ook gecombineerd kunnen voorkomen:

- *rekletsel*. Door overrekking van de zenuwvezels ontstaat uitval. Hier is meestal geen behandeling nodig en treedt meestal spontaan herstel op.
- *afscheuren van zenuwen* of zenuwbundels. Hier doen zich dezelfde problemen voor als boven beschreven met uitval van functie en neuroomvorming.
- *afscheuren van zenuwwortels* uit het ruggenmerg. Dit is aan te tonen met een contrastonderzoek met CT-scan (CT-myelografie). Het is tot nu toe niet mogelijk om afgescheurde wortels weer terug te plaatsen in het ruggenmerg, al zijn er wel enkele veelbelovende ontwikkelingen op dit gebied die dit in de toekomst wellicht wel mogelijk maken.
- *drukletsel*. Naast de boven al genoemde drukletsels van perifere zenuwen, komen ook drukletsels van de plexus voor. Het gaat dan om een beknelling van plexusdelen door b.v. een halsrib (dit is een "extra rib"), of tussen spieren die van de halswervelkolom naar eerste rib en sleutelbeen verlopen (het z.g. scalenussyndroom). Ook kan de eerste rib zelf bij bepaalde anatomische verhoudingen druk op de plexus uitoefenen. De meeste van deze drukletsels treden vooral op bij bepaalde houdingen van de arm, b.v. opzij uitgestrekt of omhoog geheven.



Figuur: schema van de plexus brachialis. De plexus wordt gevormd door de zenuwwortels die uit het ruggenmerg komen vanaf de 4 halswervel (C4) tot de eerste borstwervel (T1). Ze vormen een vlechtwerk dat onder het sleutelbeen verloopt en zich vervolgens weer vertakt in de grote armzenuwen. Niet afgebeeld zijn de z.g. scalenusspieren, die van de nek naar de eerste rib verlopen. De plexusstrengen moeten tussen deze spieren doorlopen en worden daar soms bekneld

Het belangrijkste probleem bij het plexusletsel is dat het meestal vrij veel uitval in een belangrijk lichaamsdeel, de arm, betreft. De behandeling is gecompliceerd en multidisciplinair en is mede daarom geconcentreerd in een aantal centra die daarmee veel expertise hebben. De chirurgische behandeling kan bestaan uit het losmaken van zenuwen, het aan elkaar hechten of het gebruiken van transplantaten en naburige zenuwen om functieherstel van armspieren te krijgen. De plastisch chirurg kan pezen verplaatsen, zodat spieren die nog wel werken gebruikt kunnen worden om uitgevallen functies over te nemen. Als de schouderspieren niet werken en de arm los in het gewricht komt te hangen zal soms dit gewricht worden vastgezet. Een belangrijke rol is verder weggelegd voor het revalidatie team dat bestaat uit revalidatiearts, fysiotherapeut, ergotherapeut enz.

Datum laatste revisie van deze tekst: april 2004.