

Brughoektumor

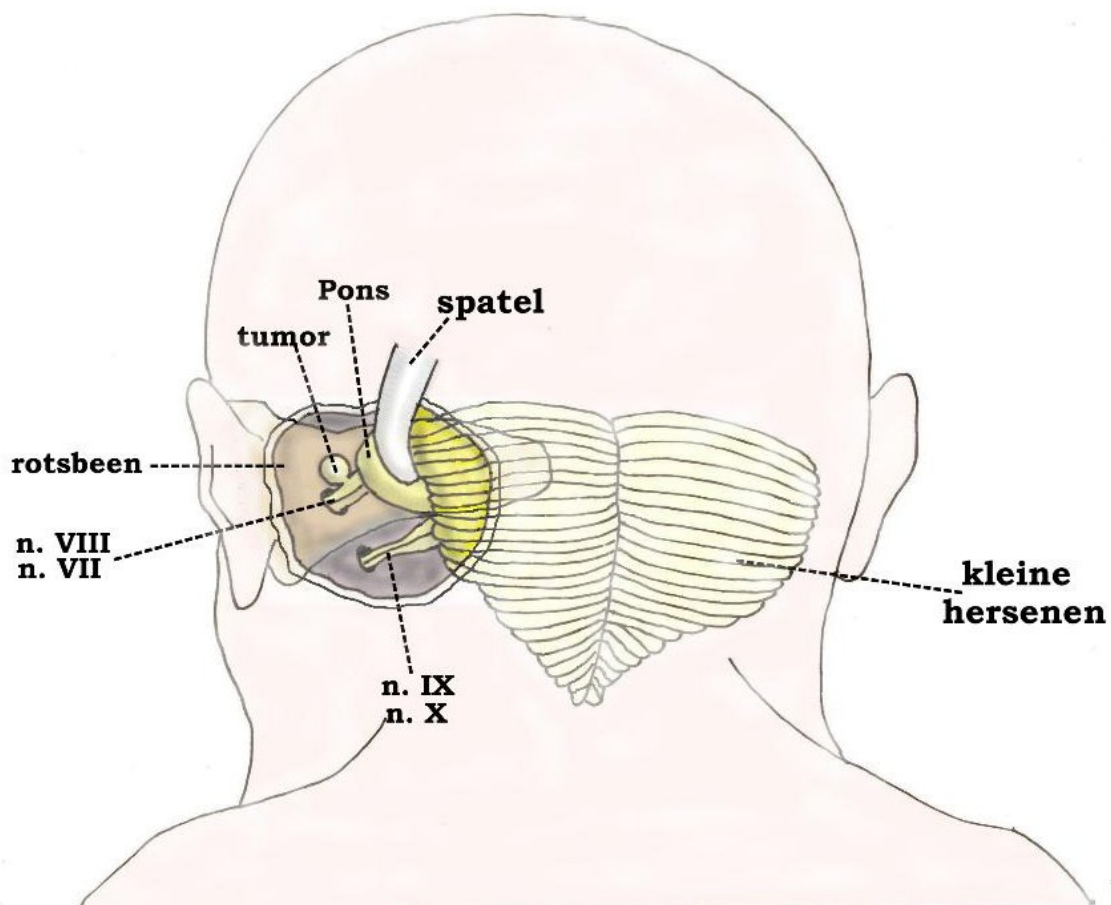
Inleiding

In de volgende tekst vindt u een algemene beschrijving van wat een brughoektumor is, hoe de diagnose gesteld wordt en wat vervolgens de behandelingsmogelijkheden zijn. Verder worden ook globaal in grote lijnen de risico's en complicaties van de behandeling besproken.

Wat is een brughoektumor?

Een brughoektumor is een gezwel dat zich op een welbepaalde plaats binnen de schedel bevindt, namelijk de brughoek. Er bestaan een linker en een rechter brughoek, die gelegen zijn aan de schedelbasis, tussen de pons of brug en de kleine hersenen. In dit gebied loopt een aantal hersenzenuwen. De brughoektumor die het meest voorkomt gaat uit van de achtste hersenzenuw (de gehoors- en evenwichtszenuw, nervus acusticus) die ontspringt uit de pons en loopt naar de opening in het rotsbeen, de zogenaamde inwendige gehoorgang. Hier komt hij samen te liggen met de zevende hersenzenuw of nervus facialis (die de gelaatsspieren aanstuurt). Het gezwel ontstaat uit de zogenaamde Schwann cellen, die in feite het omhulsel van de zenuw vormen, de zenuwschede, en het gezwel is bijna altijd goedaardig. Een andere naam voor deze tumor is het acusticus neurinoom of vestibulair schwannoom.

De brughoektumor, die meestal enkelzijdig voorkomt, kan zich ook dubbelzijdig manifesteren. Vaak bestaat er dan een verband met de erfelijke aandoening [neurofibromatose](#) (een afwijking met zeer verschillende uitingsvormen die vooral de huid en het zenuwstelsel aantast). Een bepaalde vorm van deze ziekte, meestal neurofibromatose type 2 of kortweg NF2 genoemd, wordt gekenmerkt door het beiderzijds voorkomen van het vestibulair Schwannoom.



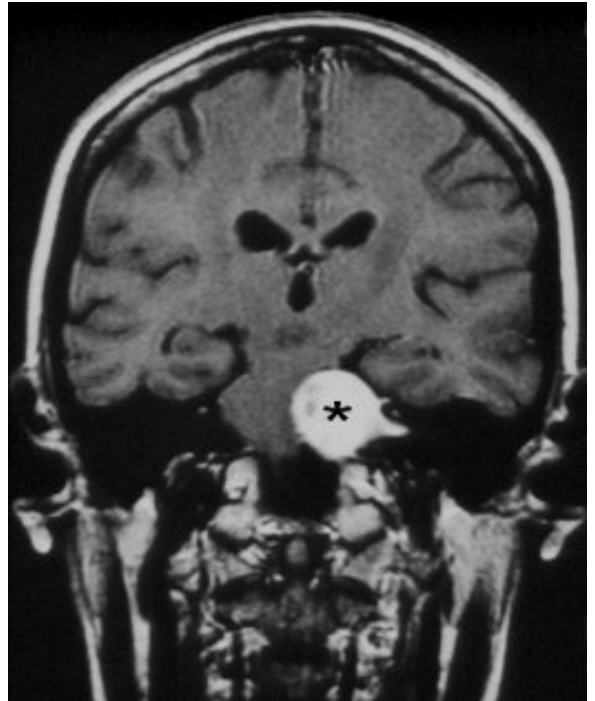
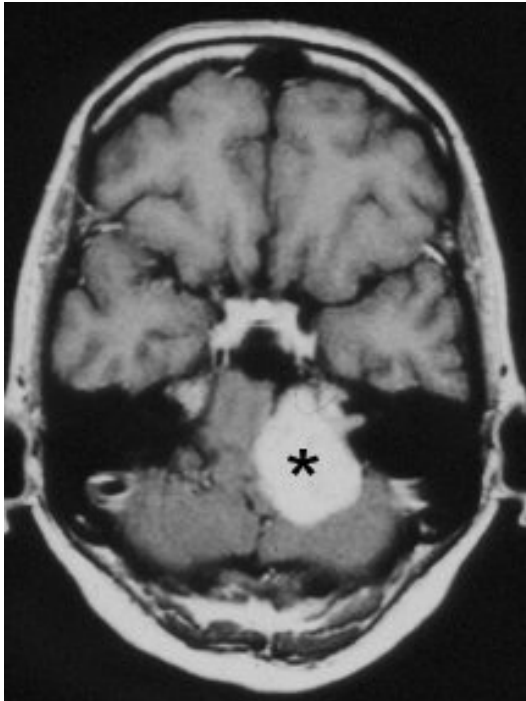
Figuur: Schematische voorstelling van de ligging van een brughoektumor. Voor een goed overzicht zijn de ruimtelijke verhoudingen wat overdreven. Via een opening die in de schedel achter het oor wordt gemaakt, krijgt men toegang tot de zogenaamde brughoek, het gebied dat gelegen is tussen de pons (of brug) en de kleine hersenen. De kleine hersenen moeten wel met een spatel opzij worden gehouden om de pons te laten zien met de hersenzenuwen die uit de pons ontspringen en lopen naar de opening in het rotsbeen (de zogenaamde inwendige gehoorgang). Het zijn de 8e hersenzenuw (de gehoors- en evenwichtszenuw) en de 7e hersenzenuw of nervus facialis (die de motoriek van de gelaatsspieren aanstuurt). Aan de gehoorszenuw zit een kleine tumor die ontstaan is uit de cellen van de schede van deze zenuw. Onder deze hersenzenuwen ziet men de 9e en 10e hersenzenuw uit het verlengde merg lopen naar de opening in de schedelbasis waar ze de schedel verlaten.

Wat zijn de verschijnselen?

In het geval van het acusticus neurinoom of vestibulair schwannoom ontstaan de eerste verschijnselen doordat het gezwel dat uitgaat van de zenuwschede van de achtste hersenzenuw gaat drukken op de zenuw. Hierdoor zal de zenuw aan de kant van het gezwel minder goed gaan werken. De achtste hersenzenuw brengt normaal signalen uit het gehoors- en evenwichtsorgaan, dat ligt in het rotsbeen, over naar het gehoors- en evenwichtscentrum in de hersenen. De meest voorkomende beginklachten zijn dan ook eenzijdige gehoorsdaling en oorsuizen. Duizeligheid komt daarnaast ook vaak voor en wordt meestal aangegeven als een gevoel van onzekerheid ter been. Bij verdere groei van de tumor kunnen ook de andere hersenzenuwen die in de brughoek lopen in de verdrinking komen. Het gaat hierbij meestal om de vijfde hersenzenuw (nervus trigeminus), die verantwoordelijk is voor het gevoel in het aangezicht. De verschijnselen die hierbij optreden zijn pijnlijke gevoelsstoornissen in het gezicht. Ook kan de zevende hersenzenuw die verantwoordelijk is voor de motoriek van de gelaatsspieren uitvallen met als gevolg verlamming van de gelaatsspieren aan de aangetaste zijde, wat hierin tot uiting komt dat de mondhoek gaat hangen en het oog minder goed gesloten kan worden. Bij heel grote tumoren kunnen ook de nog lager gelegen hersenzenuwen uitvallen. Daarnaast kan er een stoornis optreden in de hersenvochtcirculatie, waardoor een waterhoofd of [hydrocefalie](#) ontstaat, met als klachten hoofdpijn gecombineerd met slecht zien, braken en sufheid. Door druk op de hersenstam kunnen de signalen, die vanuit de hersenen naar het ruggenmerg doorgestuurd worden, onderbroken worden met uitval van belangrijke lichaamsfuncties als gevolg. Zowel de situatie waarbij er een waterhoofd optreedt als die waarbij er druk op de hersenstam wordt uitgeoefend door het gezwel zijn levensbedreigend. Hoofdpijn kan ook als klacht optreden bij relatief kleine tumoren, zonder dat er hierbij sprake is van een stoornis in de hersenvochtcirculatie.

De diagnose

Het is van belang om in een vroeg stadium de diagnose te stellen. Groei van de tumor kan onherstelbare zenuwbeschadiging veroorzaken en levensbedreigend zijn. Daarnaast neemt het operatierisico en de kans op complicaties toe bij grotere tumoren. Aan de hand van een aantal typische ziekteverschijnselen, zoals eenzijdige gehoorsdaling of oorsuizen, kan de diagnose vermoed worden. De patiënt wordt dan naar de KNO-arts of neuroloog verwezen, die uiteindelijk de diagnose stelt. Hij maakt hierbij gebruik van aanvullend gehoors- en evenwichtsonderzoek. Dit onderzoek kan aantonen of er een afwijking in de brughoek gezocht moet worden. Het aangewezen onderzoek om de diagnose te bevestigen is de [MRI-scan](#) van het hoofd, waarmee zelfs zeer kleine tumoren van slechts enkele millimeters aan te tonen zijn. Natuurlijk is niet iedere duizeligheid het gevolg van een brughoektumor. Integendeel, duizeligheid is een heel veel voorkomende klacht met een scala aan oorzaken, die vaker niet dan wel het gevolg van een brughoektumor zijn.



[MRI](#)'s van een grote brughoektumor (*). Het "tuitje" aan de tumor is de groei van de tumor in de inwendige gehoorgang.

De behandeling

Doel van de behandeling is schade te voorkomen, die ontstaat door groei van de tumor. De meest effectieve methode om dit doel te bereiken is de chirurgische verwijdering van de tumor. Omdat aan een dergelijke operatie een zeker risico is verbonden, is een alternatieve behandeling ontwikkeld, de zogenaamde stereotactische bestraling. Hierbij wordt de tumor niet weggenomen, maar door straling in zijn groei gestopt. Uit onderzoek is gebleken, dat de groei van de tumor niet altijd goed voorspelbaar is. Meestal groeit de tumor traag, d.w.z. 1 à 2 mm per jaar, maar soms kan de tumor ook jarenlang niet groter worden. Daarom kan in sommige gevallen besloten worden om niet direct tot behandeling over te gaan, maar eerst het natuurlijke verloop te volgen en pas behandeling in te stellen bij aangetoonde groei.

De operatie

Bij de operatieve behandeling van brughoektumoren wordt gebruik gemaakt van microchirurgische technieken. Om de kans op beschadiging van de aangezichts-zenuw tijdens de operatie te verkleinen wordt gebruik gemaakt van een z.g. zenuwstimulator. Er bestaan verschillende operatieroutes. De keuze zal afhangen van de grootte van de tumor en de gehoorsfunctie, maar vooral van de voorkeur en de ervaring van de chirurg. De klassieke neurochirurgische benadering is via de achterste schedelgroeve, de zogenaamde suboccipitale benadering. Deze is geschikt voor zowel grote als kleine tumoren en kan ook gebruikt worden in gevallen waarbij men probeert het gehoor te sparen. De ingreep wordt onder algehele narcose uitgevoerd. Het hoofd van de patiënt wordt gefixeerd in een hoofdsteun. De huidsnede verloopt boogvormig, enkele centimeters achter het oor. Om toegang te krijgen tot de brughoek wordt een kleine opening gemaakt in de schedel en het onderliggende hersenvlies. Het gedeelte van de kleine hersenen, dat de brughoek afsluit wordt voorzichtig opzij gehouden door een spatel (zie figuur). Het gedeelte van de tumor dat in de brughoek ligt komt zo in beeld. Om de kleine tumor goed te kunnen zien en veilig te verwijderen wordt gebruik gemaakt van de operatiemicroscoop en microchirurgisch instrumentarium. In eerste instantie wordt de tumor van binnenuit uitgehold, waardoor er ruimte ontstaat om het kapsel van zijn omgeving te bevrijden. Dit gebeurt voorzichtig om de aangezichts-zenuw en hersenstam niet te beschadigen. Vaak zien we de aangezichts-zenuw niet direct, omdat het gezwel deze verbergt. We maken dan gebruik van een zogenaamde zenuwstimulator om de zenuw op te sporen. Om de tumor uit de inwendige gehoorgang te halen moet deze gang met een microboor open geboord worden om goed overzicht te hebben en de tumor veilig te kunnen losmaken van de aangezichts-zenuw. Uiteindelijk zal het aangetaste deel van de achtste hersenzenuw, waarvan de tumor uitgaat, ook verwijderd worden. Na verwijdering van de tumor wordt het hersenvlies gesloten. Het schedeldefect kan eventueel weer opgevuld worden met het verwijderde botmateriaal en de huid wordt vervolgens gesloten. Na de operatie is het gebruikelijk dat de patiënt geobserveerd wordt op de intensive care afdeling om vroegtijdig complicaties te kunnen opsporen en te kunnen behandelen. Na deze fase wordt de patiënt overgebracht naar de verpleegafdeling voor het verdere herstel. Het is gebruikelijk dat de patiënt in het ziekenhuis blijft totdat de wond volledig genezen is. Dit duurt ongeveer een week.

Een andere chirurgische benadering is de translabyrinthaire weg. Deze is geschikt voor relatief kleine tumoren, waarbij het gehoor volledig is uitgevallen. De benadering gebeurt door het rotsbeen, waarbij het labrynt (of evenwichtsorgaan) geopend wordt en daarna de inwendige gehoorgang. Hierdoor is er een goed zicht op de inwendige gehoorgang, maar deze benadering is, zoals gezegd, minder geschikt voor grotere tumoren, die zich ver uitbreiden in de brughoek.

Een derde benadering is via de middelste schedelgroeve. Deze ingreep is geschikt voor tumoren waarbij het gehoor gespaard is. In principe ook eerder bedoeld voor relatief kleine tumoren. De toegang wordt verkregen via een klein luikje in de schedel boven het rotsbeen.

Vaak wordt de brughoekoperatie gezamenlijk uitgevoerd door neurochirurg en KNO-arts.

De stereotactische bestraling

Als alternatief voor de operatie kan in een aantal gevallen gekozen worden voor stereotactische bestraling van de tumor. Ook hier zijn er verschillende methodes. Bij de behandeling wordt de tumor niet verwijderd, maar door straling wordt de groei gestopt en kan het gezwel in een aantal gevallen soms zelfs kleiner worden. Zoals gezegd wordt bij deze bestraling gebruik gemaakt van [stereotaxie](#). Dit houdt in dat men met behulp van een driedimensionaal lokalisatieapparaat uiterst nauwkeurig het doelwit, in dit geval het gezwel, kan bestralen en de stralingsdosis voor het omgevend gezonde hersenweefsel kan beperken. De behandeling gebeurt onder plaatselijke verdoving, waarbij het hoofd wel gefixeerd wordt in een hoofdsteun, zodat de bestraling uiterst nauwkeurig kan worden verricht. De keuze bestaat tussen het eenmalig uitvoeren van de bestraling of de zogenaamde gefractioneerde behandeling, waarbij de bestraling verdeeld wordt over een aantal achtereenvolgende dagen, in plaats van één grotere dosis op één dag. De bestralingsbehandeling is geschikt voor tumoren tot maximaal 2,5 a 3 cm, mede afhankelijk van de ligging in relatie tot de hersenstam. Met behulp van de stereotactische bestralingstechniek kunnen in uitzonderlijke gevallen ook grotere tumoren worden behandeld.

Over het algemeen wordt aangenomen, dat de kans op ernstige complicaties kleiner is bij bestraling dan bij operatie. Daar staat tegenover, dat de bestraling niet altijd effectief is en dat dan alsnog een operatie moet worden uitgevoerd.

Complicaties

Bij elke behandeling kunnen complicaties optreden. Dit geldt ook bij de behandeling van de brughoektumor.

Bekende complicaties zijn:

- Verlies van nog aanwezige gehoorsfunctie.
- Gehele of gedeeltelijke uitval van de aangezichtsenuw, waardoor er een asymmetrie in de motoriek bestaat in het gezicht met het niet goed kunnen sluiten van het oog en de mond aan de aangedane zijde. Na de operatie kan dit optreden ondanks dat de aangezichtsenuw anatomisch intact gebleven is. We zien dan in het verdere verloop vaak een geleidelijk herstel optreden. Wanneer de zenuw tijdens de operatie niet gespaard kan worden kan een zenuwtransplantatie voor de aangezichtsenuw worden uitgevoerd.
- Evenwichtsstoornissen.
- Gehele of gedeeltelijke uitval van de slikfunctie kan optreden. Dit kan van tijdelijke aard zijn of definitief.
- Stoornissen in de hersenvochtcirculatie ([hydrocefalie](#)). Behandeling gebeurt zoals deze van een waterhoofd door plaatsing van een drain.
- Uitval van hersenstamfuncties, waardoor verlamming van ledematen kan ontstaan, ook vitale functies, zoals ademhaling en hartslag kunnen aangetast worden. Deze complicatie is uiterst zeldzaam.
- Wondcomplicaties. Alleen in het geval van operatieve behandeling.
- Nabloeding in het operatiegebied, waarvoor soms een nieuwe ingreep noodzakelijk is, als de vitale structuren in de hersenstam in de verdrinking dreigen te komen.
- Lekkage van hersenvocht uit de wond. Behandeling vindt in eerste instantie plaats door het plaatsen van een drain onder in de rug om de druk van het hersenvocht bij de wond te verlagen.. Soms moet ook in deze gevallen opnieuw operatief de lekkage gedicht worden.
- Wondinfectie, eventueel met hersenvliesontsteking. De behandeling bestaat uit toediening van antibiotica.

Is behandeling altijd noodzakelijk?

Zoals eerder aangegeven is behandeling niet altijd noodzakelijk. In een aantal gevallen kan het verstandig zijn om met behandeling te wachten totdat er duidelijk aangetoonde tumorgroei is, gedocumenteerd door [MRI](#)-onderzoek. Dit zal vooral belangrijk zijn bij oudere mensen met kleine tumoren, waarbij de kans op neurologische schade door groei van de tumor eerder gering is. Ook kan voor een dergelijk beleid gekozen worden bij patiënten, die een dubbelzijdig brughoekgezwel hebben, waarbij de gehoorsfunctie nog aanwezig is. Dit laatste zien we vooral bij patiënten met neurofibromatose.

Nabehandeling

Na de operatie vindt poliklinische controle plaats. Meestal wordt er drie maanden na de ingreep een MRI-controleonderzoek verricht, met als doel een uitgangspunt te hebben voor de verdere, meestal jaarlijkse, controle. Dit is vooral van belang wanneer bij operatie een stukje van de tumor is achtergebleven. We nemen aan dat het herstel na de operatie toch een aantal maanden in beslag neemt.

Na bestraling is over het algemeen de herstelfase korter, maar men moet langer bedacht blijven op complicaties van de behandeling, omdat het effect van de bestraling pas optreedt na een zeker interval. Ook hier zullen dus gedurende langere tijd poliklinische controles plaatsvinden.

De brughoektumor is, zoals gezegd, over het algemeen goedaardig. De resultaten van de behandeling zijn dan ook meestal gunstig.