

# Spondylodese

## Inleiding

Spondylodese betekent het vastzetten van wervels aan elkaar. In de volgende tekst gaat het alleen over het vastzetten van wervels in de lendenwervelkolom of lumbale wervelkolom. Deze ingreep wordt al vele jaren gedaan, maar wint de laatste tijd sterk aan populariteit door het steeds meer beschikbaar komen van moderne materialen die de ingreep veiliger en effectiever maken. Ondanks het feit dat hierdoor de operatie makkelijker uitvoerbaar is, blijft het gewenst om de noodzaak hiervoor zeer zorgvuldig af te wegen.

## Indicaties

Een indicatie (reden tot behandeling) waar geen twijfel of discussie over bestaat is de z.g. instabiliteit. Hieronder wordt verstaan dat de wervels onvoldoende onderling verband met elkaar hebben, en dus min of meer "los" van elkaar liggen. Deze instabiliteit kan bij voorbeeld het gevolg zijn van een fractuur (breuk) of een tumor (gezwel). Ook kan door een onvoldoende samenhang aan de achterzijde een afglijden van een wervel ten opzichte van de ernaast gelegen wervel optreden (spondylolisthesis).

Er is veel discussie over de noodzaak tot spondylodese bij instabiliteit die het gevolg is van slijtageprocessen ofwel degeneratieve veranderingen. Dit zijn in feite verouderingsverschijnselen die zich bij de één sneller voltrekken dan bij de ander. De verschijnselen bestaan vooral uit het minder elastisch worden van de discus (tussenwervelschijf), uit woekering van het bot bij de gewrichtjes tussen de wervelbogen (facetgewrichten) en uit verdikking van het band (ligament) dat zich tussen de bogen uitstrekt. Hierdoor kan een vernauwing van het wervelkanaal ontstaan en bovendien vaak een vergrote beweeglijkheid tussen de wervels onderling (zie ook de tekst over vernauwing of stenose in de rug). De vraag is nu of een dergelijke vergrote beweeglijkheid zonder verschuiving als instabiliteit beschouwd moet worden, of deze de oorzaak is van klachten en of er wat aan gedaan moet worden. Ook is er geen eenstemmigheid over wat nu als "vergrote beweeglijkheid" moet worden beschouwd.

Bij operaties waarbij wervelbogen volledig verwijderd moeten worden (laminectomie) om ruimte te maken voor uittredende zenuwen kan ook enige instabiliteit ontstaan. Op de korte termijn is dat niet zo'n probleem, en het is de vraag of daar wat aan moet gebeuren. De klachten zijn meestal goed verholpen. Sommigen geven er tegenwoordig echter de voorkeur aan een meer uitgebreide laminectomie te combineren met een fixatie vanuit de achterzijde om problemen op de langere termijn te voorkomen.

## Spondylodese bij rugklachten

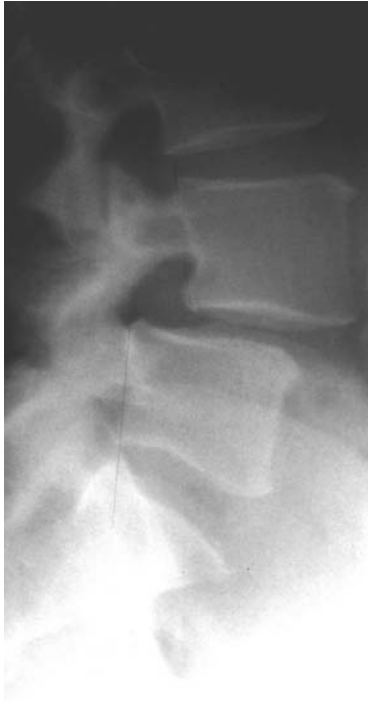De oorzaak van rugklachten is niet goed bekend. Het gaat waarschijnlijk om pijn die kan voortkomen uit allerlei structuren in de wervelkolom, zoals tussenwervelschijven, spieren, banden, gewrichten of een combinatie daarvan. Mogelijk wordt het ontstaan van pijn begunstigd door slijtageverschijnselen (degeneratie), al zijn er vele patiënten die pijn hebben zonder dat slijtageverschijnselen kunnen worden aangetoond. Ook het omgekeerde komt voor: een op de foto volledig "versleten rug" en geen klachten.

Sommigen menen dat rugklachten het gevolg kunnen zijn van instabiliteit als gevolg van slijtageverschijnselen. Men moet daarbij eerder denken aan "microbewegingen", zonder dat op een Röntgenfoto een duidelijke verschuiving of afglijden kan worden gezien. Het zou kunnen zijn dat deze minimaal vergrote beweeglijkheid leidt tot pijnklachten enerzijds, anderzijds tot verder voortgaande slijtage, zodat een vicieuze cirkel ontstaat. Vastzetten van de rug zou de microbewegingen tegengaan en daardoor de pijn doen verminderen.

## Onderzoek

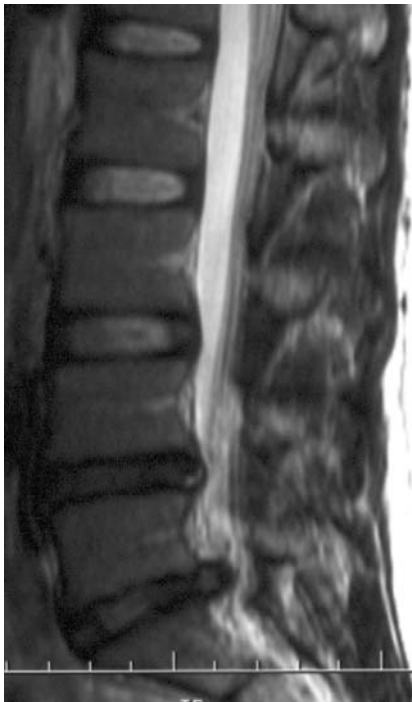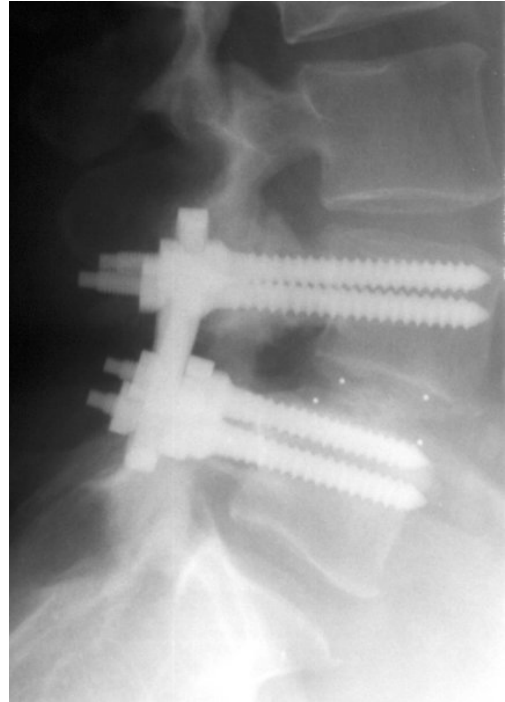
Het meest karakteristiek voor de diagnose is het verhaal van de patiënt. Het lichamelijk onderzoek levert meestal niet veel op. Daarna zal doorgaans enig aanvullend onderzoek plaatsvinden:

1. Een [röntgenfoto](#) van de lendenwervelkolom om verschuivingen, slijtage e.d. vast te stellen.
2. Een [MRI](#). Bij dit onderzoek kan de toestand van de tussenwervelschijven en kleine gewrichten tussen de wervels (de z.g. facetgewrichten) worden beoordeeld alsmede de ruimte die er in het wervelkanaal nog vrij is. Een versleten of uitgedroogde tussenwervelschijf is bij een bepaalde opnametechniek zwart ("black disc"), door de afname van het watergehalte. Voor afbeelding van de botstructuren is de MRI-scan minder geschikt, zodat daarom nog wel eens een [CT-scan](#) wordt gemaakt.



**Links:** een wervel is ten opzichte van de wervel daaronder iets afgegleden.

**Rechts:** de situatie na spondylodese. De witte puntjes in de tussenwervelschijf zijn kleine metalen markeringen die in de koolstofkooitjes zijn aangebracht (zie verderop).



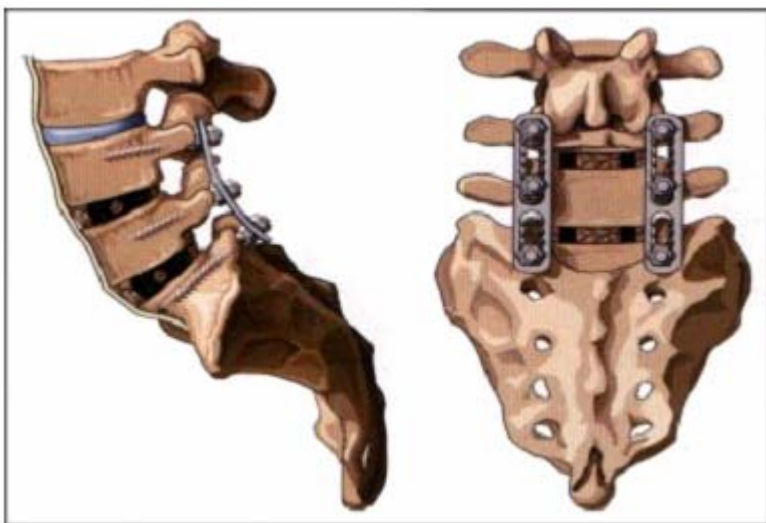
Hiernaast een voorbeeld van een [MRI](#) met duidelijk de uitstulping van de onderste tussenwervelschijf. De één na onderste is zwart, dit wijst op een verminderd watergehalte en dus op degeneratie.

Een psychologisch onderzoek kan deel uitmaken van het standaardprotocol. Dit onderzoek dient ertoe om inzicht te krijgen op welke wijze de patiënt met zijn klachten omgaat, wat deze verwacht van een operatie en hoe de revalidatie daarna het beste kan plaatsvinden. Voorts kan bekeken worden of de klachten verbeteren door het dragen van een korset. Hiermee wordt immers enigszins een "vastzetten" van de rug nagebootst, zodat er een voorspellende waarde zou zijn voor het al of niet succes hebben van een operatie. Deze voorspellende waarde blijkt echter maar gering.

## Methodes

De eerste spondylodeses werden gedaan door langs de dwarsuitsteeksels van de wervels botspanen te leggen, die meestal afkomstig waren uit de bekkenkam. Om een aangroei te bewerkstelligen werd het bot zover ontdaan van pezen en beenvlies, dat een goed contactvlak ontstond. Na de operatie was het nodig om de patiënt, net als na een fractuur, langdurig bedrust te geven. Desondanks kwam het vaak voor dat er geen stevige benige verbinding ontstond, maar een soort "pseudo-gewricht" of pseudartrose.


In de jaren zeventig van de vorige eeuw werden door Harrington staven geïntroduceerd, die met haken aan en om de wervelbogen bevestigd werden. De volgende stap was de ontwikkeling van schroeven die in de boogvoetjes van de wervels werden gedraaid tot in het wervellichaam. Deze schroeven worden verbonden met platen of staven. Er zijn tientallen verschillende fabrikanten die even zovele systemen op de markt hebben gebracht. In kwaliteit doen de systemen nauwelijks voor elkaar onder. De keuze hangt meestal samen met een persoonlijke voorkeur van de operateur, de prijs of van de beschikbaarheid.



**Links:**

een fixatie met platen en schroeven

**Rechts:**  
Koolstof  
"cages".



In de jaren tachtig kwamen de "cages" op de markt. Dit zijn kooitjes, gemaakt van koolstof, titanium of kunststof. Ze worden geplaatst tussen de wervels, na het verwijderen van de tussenwervelschijf. Ze zijn er in allerlei vormen en uitvoeringen, geschikt om zowel vanuit de voorzijde als vanuit de achterzijde te worden ingebracht. Ze worden meestal gevuld met bot, of met een botachtige kunststof die met het bloed of beenmerg van de patiënt wordt vermengd. De schroefsystemen en de kooitjes kunnen zowel afzonderlijk als in combinatie worden toegepast. Over wat het beste is bestaat geen eenstemmigheid en er vindt nog veel discussie plaats.

## **De operatie**

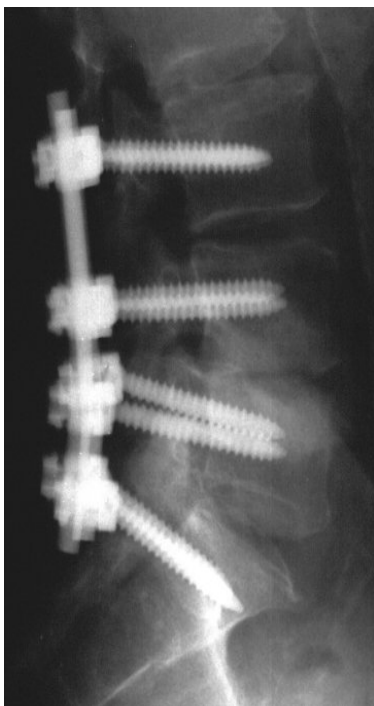
Een spondylodese van de lendenwervelkolom kan zowel vanuit de voorzijde als vanuit de achterzijde plaatsvinden.

- **Vanuit de voorzijde**

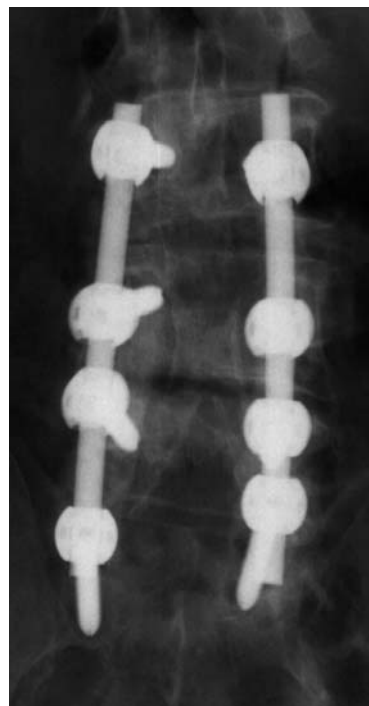
Deze ingreep kan zowel "open", d.w.z. via een buikoperatie of via een operatie achter de feitelijke buikholtelangs, als door middel van een kijkoperatie plaatsvinden. Bij deze ingreep wordt de tussenwervelschijf verwijderd, waarna in de vrijgekomen ruimte een kooitje (cage) wordt geplaatst. Soms wordt meer dan één tussenwervelschijf behandeld. Er is geen "beste" methode. Een en ander hangt sterk af van de voorkeur van de chirurg en van de situatie bij de patiënt. Vanuit de voorzijde is het lastiger de zenuwwortels te bereiken, vooral als deze vanuit de achterzijde bekneld worden. Meestal wordt de ingreep dan ook voor rugklachten gedaan.

- **Vanuit de achterzijde**

De benadering is dezelfde als bij een gewone hernia. Na het vrijleggen van de zenuwwortels door verwijderen van bogen en ligamenten, eventueel gecombineerd met het verwijderen van de tussenwervelschijf, kan de fixatie plaatsvinden met kooitjes en/of schroeven en staven of platen. De fixatie is meteen oefenstabiel, een van de grote voordelen van de methode. De schroeven en platen zorgen voor een stevige onbeweeglijkheid van het segment, zodat dit kan vastgroeien. Dit duurt ongeveer drie maanden, zodat daarna de fixatie eigenlijk niet meer nodig is. De schroeven worden echter zelden of nooit weer verwijderd.



De Röntgenfoto's tonen een fixatie van de derde lendenwervel tot en met het heiligbeen. Voorafgaande aan de fixatie zijn de wervelbogen op deze niveaus verwijderd.



- **Vanuit de onderzijde**

Een geheel nieuwe benadering is vanuit de onderzijde, Axialif™ genoemd. Zie [hier](#) voor uitgebreide informatie daarover.

## **Risico's**

In grote lijnen zijn de risico's dezelfde als die van iedere rugoperatie. Daar komen echter de risico's bij die samenhangen met het inbrengen van het materiaal en met het materiaal zelf. Er moet meer gemanipuleerd worden met de zenuwen, wat tot uitval van functie (doof gevoel, krachtsvermindering) kan leiden. Het materiaal zelf kan losraken, breken of verschuiven. Ondanks een zorgvuldige techniek en veel ervaring zijn dit soort complicaties niet volledig te vermijden, maar gelukkig wel betrekkelijk zeldzaam.

## **Resultaten**

Bij de beoordeling van het resultaat zijn twee gezichtspunten mogelijk: dat van de chirurg en dat van de patiënt. Met andere woorden, er kan een uitstekend technisch resultaat zijn verkregen, terwijl de patiënt absoluut niet tevreden is. In de literatuur wordt vaak het al of niet bereiken van een volledige benige verbinding als criterium gebruikt. Het blijkt echter dat het uitermate moeilijk is om dit vast te stellen. Bovendien bestaat er geen goede samenhang met de tevredenheid van de patiënt (het klinische resultaat).

Wanneer een spondylodese plaatsvindt voor uitsluitend rugklachten kan men een succespercentage van 40 à 50% verwachten. Dit is al jaren zo, ondanks alle pogingen die in het werk gesteld worden om een zo goed mogelijke patiëntselectie te maken. Het blijft kennelijk erg moeilijk om een resultaat voor een bepaalde patiënt te voorspellen. Dit betekent dus, dat de helft van de patiënten zich ondanks goede verwachtingen "voor niets" laat opereren. Het is helaas zo dat de operatie hierdoor een slechte naam kan krijgen. Het resultaat blijft bij rokers duidelijk achter. Ook het bereiken van een stabiele benige verbinding lukt bij deze groep patiënten minder goed. In de Verenigde Staten wordt de operatie bij rokers dan ook in veel gevallen niet gedaan. In elk geval is het niet zo dat elke "black disc" (versleten tussenwervelschijf, zie boven) behandeld moet worden!

Wanneer er tevens uitstralende pijn in het been bestaat zijn de resultaten veel beter. De spondylodese is hier niet zo zeer bedoeld voor de klachten, maar eerder als aanvulling op een ingreep die mogelijk een verminderde stabiliteit tot gevolg heeft.

## **Tenslotte**

Door een grotere beschikbaarheid van allerlei implantaten voor spondylodeses wint deze operatie snel aan populariteit. Bij de onbetwiste instabiliteit door fracturen, tumoren of bij een duidelijke afglijding is de operatie een belangrijke verbetering door de snelle mogelijkheid tot oefenen en daardoor kleinere kans op trombose. Bij overwegend rugklachten wordt de indicatie voor de ingreep helaas niet altijd even goed gesteld. Hoe zorgvuldiger de patiëntselectie, hoe beter het resultaat. Voor sommige patiënten is het een "laatste redmiddel". Ze hebben van alles al geprobeerd, zijn ten einde raad en hebben daarom soms te hoog gespannen verwachtingen van een ingreep. Men dient dit alles goed van tevoren te bespreken en te bedenken.