

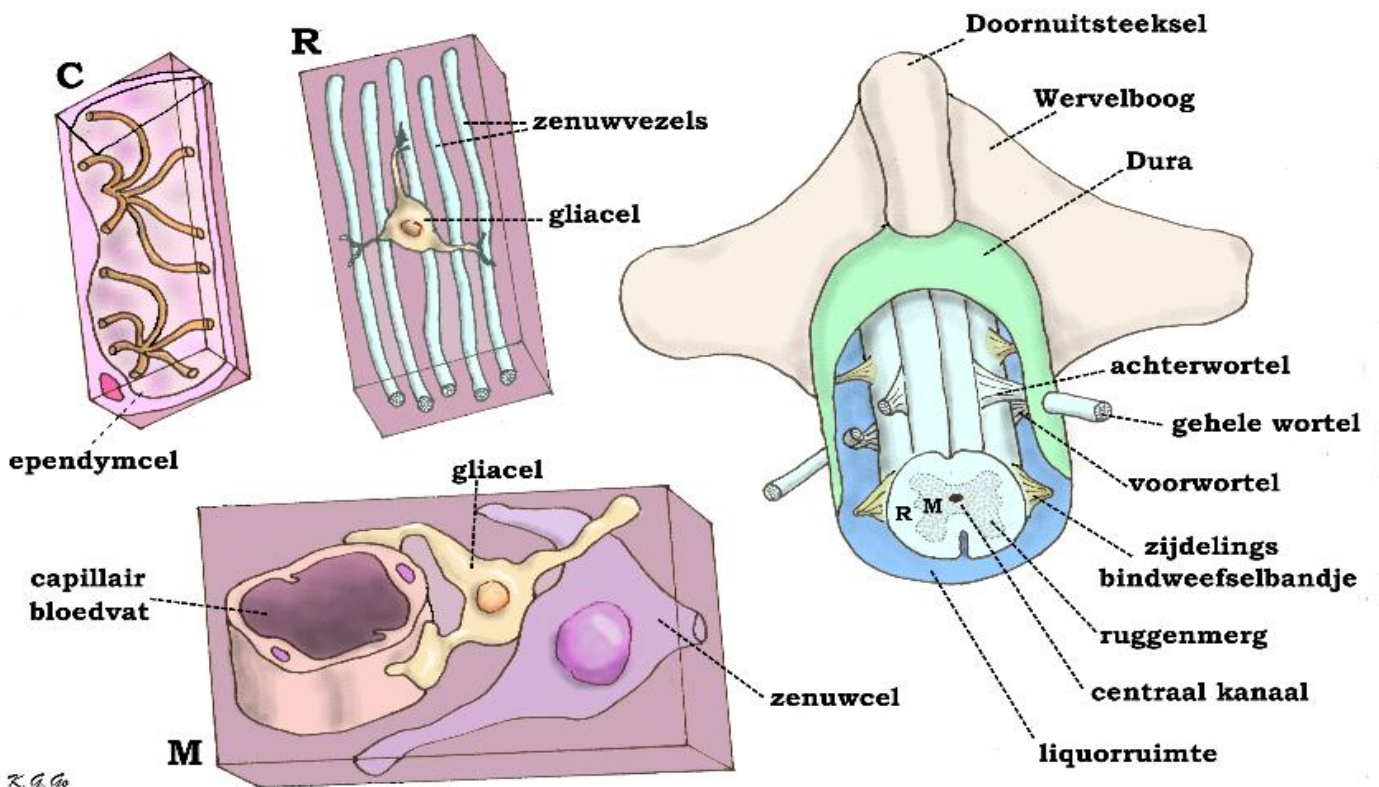
# Tumoren van wervelkolom en ruggenmerg

## Inleiding

Het betreft hier tumoren (gezwellen) die kunnen uitgaan van de ruggenwervels, het ruggenmergsvlies, de zenuwwortels of van het ruggenmerg zelf. De volgende vier categorieën kunnen worden onderscheiden:

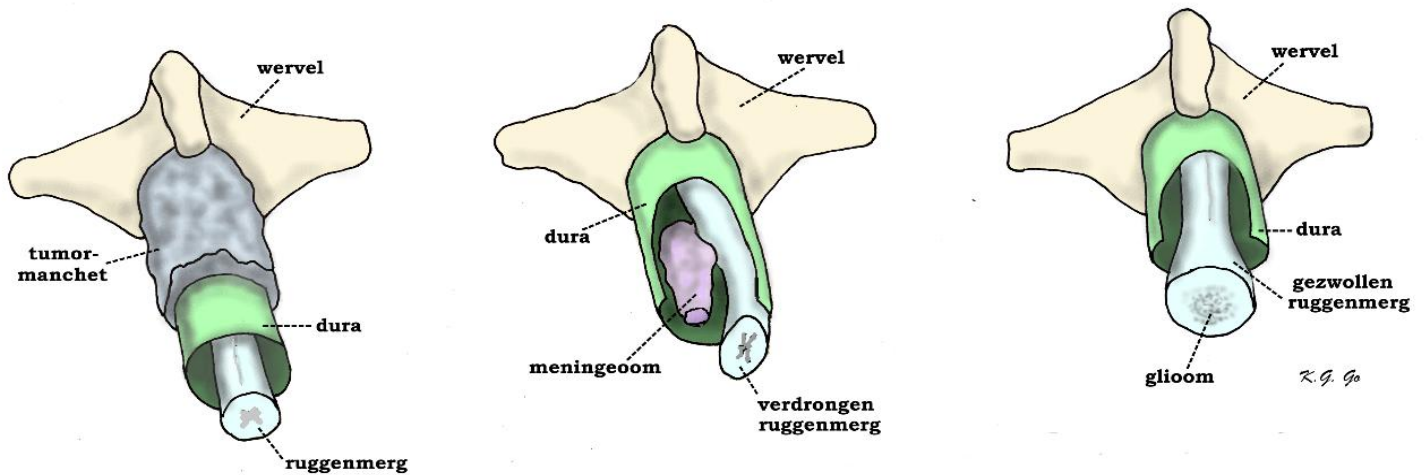
1. Tumoren uitgaand van of groeiend in de wervels. Dit kunnen b.v. uitzaaiingen zijn van kwaadaardige gezwellen elders uit het lichaam, en ze kunnen aanleiding geven tot beknelling of afsnoering van het ruggenmerg doordat ze er als een manchet om heen groeien (zie Figuur) of zelfs ingroeien in het ruggenmerg.
2. Tumoren die uitgaan van het ruggenmergsvlies.
3. Tumoren die uitgaan van de zenuwwortels.
4. Tumoren die zijn ontstaan uit het weefsel van het ruggenmerg zelf (de zogenaamde *intrinsieke ruggenmergtumoren*, waarbij het gezwel binnen in het ruggenmerg zelf zit).

De tumoren die uitgaan van ruggenmergsvlies en van zenuwwortels vormen de zogenaamde *extrinsieke ruggenmergtumoren*, waarbij het gezwel buiten het ruggenmerg ligt. De extrinsieke ruggenmergtumoren komen ongeveer 8 keer zoveel voor als de intrinsieke gezwellen.



**Figuur hierboven:** anatomie van wervel en ruggenmerg. De durale zak (eigenlijk koker) is opengeknipt zodat de achterkant van het ruggenmerg is te zien met de uitredende wortels en de zijdelingse bindweefselbandjes die het ruggenmerg aan de zijkant vasthouden. Op elk niveau treden links en rechts een voor- en een achterwortel uit het ruggenmerg, die zich een eindje verderop verenigen tot de gehele wortel. De voorwortel treedt schuin voor uit en bevat motorische zenuwvezels, de achterwortel treedt schuin achter uit en bevat gevoelsvezels. Op de tekening is de linker achterwortel doorgesneden om de voorwortel duidelijker te laten zien. De ruimte tussen ruggenmerg en durale zak is normaal gevuld met liquor. Midden op de doorsnede van het ruggenmerg is de doorsnede van het centrale kanaal te zien, dat te vergelijken is met de kamers in de grote hersenen.

Links zijn sterke vergrotingen van gebieden in het ruggenmerg. M is een vergroting van het middengebied, dat vooral zenuwcellen bevat naast gliacellen; hier ziet men een gliacel, in dit geval een stercel (astrocyt) met zijn uitlopers een capillair bloedvat omarmen. R is een vergroting van een randgebied dat vooral de zenuwvezels van de lange zenuwbanen bevat, naast een enkele gliacel, in dit geval een oligodendrocyt. C is een vergroting van de wand van het centrale kanaal dat bekleed wordt door ependymcellen die gekenmerkt worden door het bezit van vermicelliachtige zweepdraden.



**Figuur hierboven:** Schematische voorstelling van ruggenmergtumoren. Voor het overzicht is er maar een wervel getekend met in het wervelkanaal de dura met ruggenmerg en tumor. Om tumoren binnen de dura te laten zien is de dura overlangs geopend. *Links:* extradurale (d.w.z. buiten de dura gelegen) manchets van tumor, die bijna altijd een uitbreiding is van een wervelmetastase, dat is een uitzaaiing in de wervel van een elders gelegen tumor (zoals van prostaat, borst, maag of long). *Midden:* intradurale maar extramedullaire tumor, d.w.z. binnen de dura maar buiten het ruggenmerg gelegen tumor, meestal een meningeoom of een neurinoom (ook extrinsieke ruggenmergstumor genoemd). *Rechts:* (intradurale) intramedullaire tumor, een tumor die binnen het ruggenmerg (dus uiteraard binnen de dura) is gelegen (ook intrinsieke ruggenmergstumor genoemd). Hierdoor is het ruggenmerg gezwollen; de tumor is gewoonlijk een van de glioomtypen (astrocytoma of ependyoom).

## Anatomie van het ruggenmerg

Het ruggenmerg is opgebouwd uit:

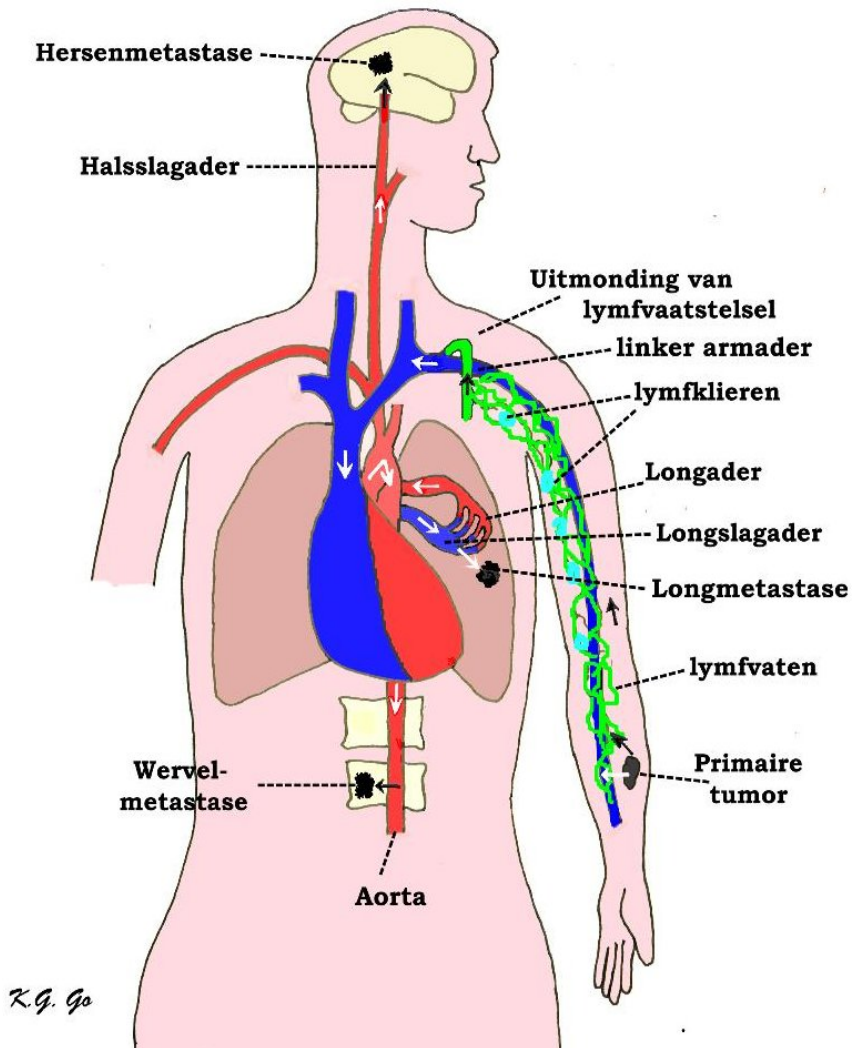
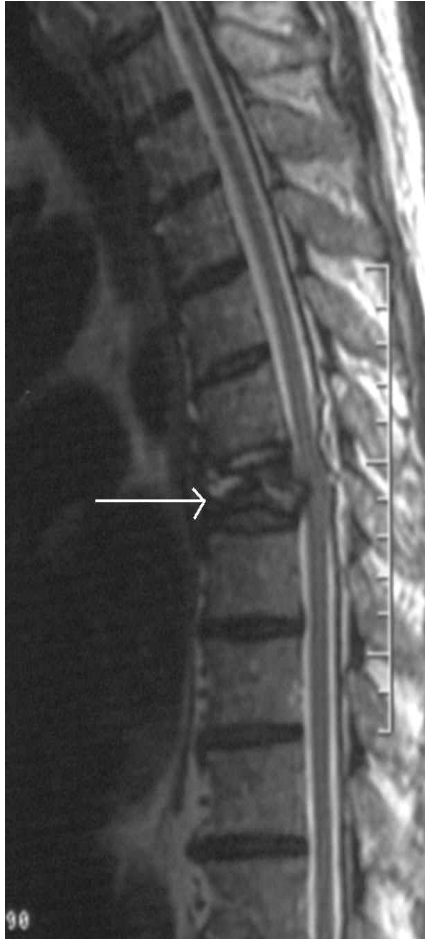
1. Zenuwbanen (dat zijn de bundels van zenuwuitlopers die vanuit de grote en kleine hersenen en vanuit de hersenstam naar de armen, de benen, de romp en de andere delen van het lichaam verlopen, en vice versa).
2. Zenuwcellen.
3. Steunweefsel (de zogenaamde glia-cellen).
4. Bloedvaten.
5. Ependymcellen die het in midden van het ruggenmerg verlopend kanaaltje waarin zich het ruggenmergsvocht bevindt (het zogenaamde centrale kanaal) bekleden.

Het ruggenmerg is door middel van zijdelingse bindweefselbandjes als het ware opgehangen in een omhulsel van hersenvlies (of beter: ruggenmergvlies [dit ruggenmergvlies is een voortzetting van het rondom de hersenen gelegen hersenvlies]). Net zoals de hersenen is ook het ruggenmerg omgeven door een ruime hoeveelheid vocht, dit staat ook met elkaar in verbinding. Dit vocht wordt op zijn plaats gehouden door een omhulsel van het harde hersenvlies (de dura mater, wat het buitenste hersenvlies is). Doordat het ruggenmerg is opgehangen in deze zak met vocht, is het beter bestand tegen schokken en stoten. Bovendien speelt het vocht een rol bij het transport van voedingsstoffen naar het ruggenmerg, en bij de afvoer van afvalstoffen (zie Figuur).

## De tumoren van de wervelkolom en het ruggenmerg

Zoals al gezegd zijn er verschillende soorten ruggenmergtumoren. Om wat voor een soort tumor het in elk specifieke geval gaat kan alleen worden bepaald door tumorweefsel te verwijderen en onder de microscoop te onderzoeken. Dat is alleen mogelijk als er door middel van een operatie tumorweefsel is verwijderd. In veel gevallen kan echter met b.v. [MRI](#) al wel een vermoeden bestaan van het soort tumor waar het om gaat. Wanneer een uitzaaiing in het spel is is mogelijk al de z.g. primaire tumor bekend. De belangrijkste tumoren zijn:

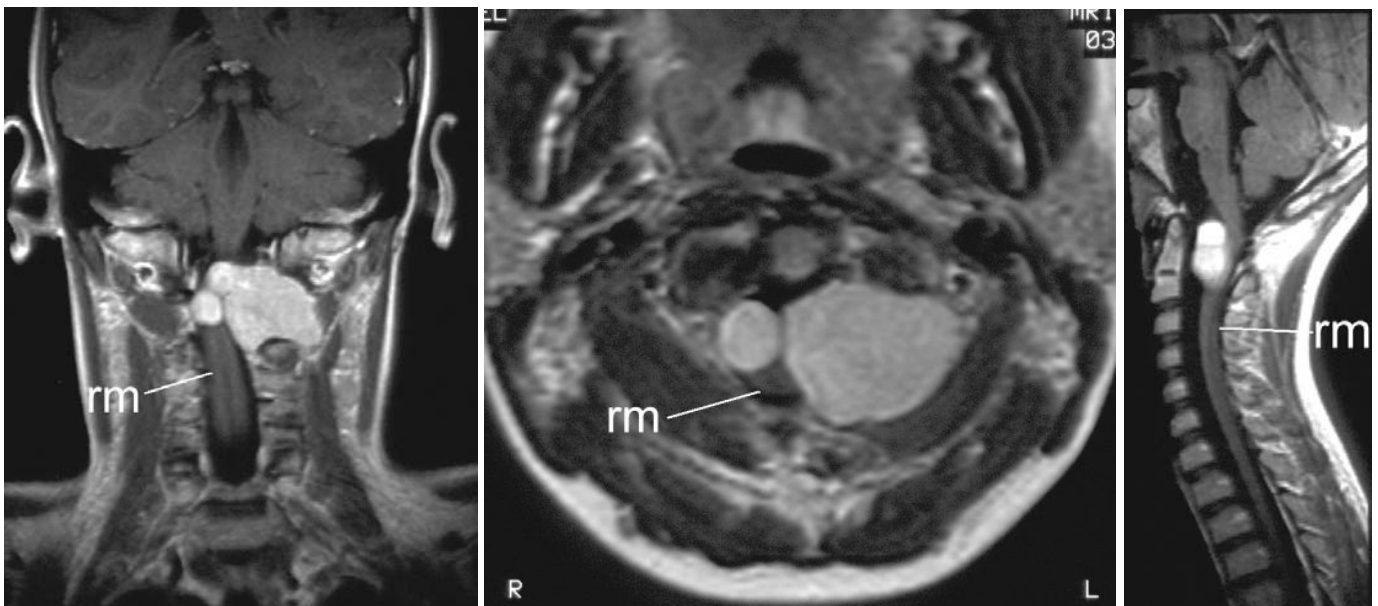
- Tumoren van de wervel zelf
  - Metastasen (uitzaaiingen). Wanneer sprake is van een tumor in een ruggenwervel, gaat het heel vaak om een uitzaaiing van kwaadaardige cellen vanuit een tumor ergens anders in het lichaam. Meestal bevindt zich de "primaire tumor" (dat wil zeggen de kwaadaardige tumor van waaruit de uitzaaiingen zijn ontstaan) in de long (longkanker) of de borst (borstkanker). Andere kwaadaardige tumoren die een voorkeur hebben om uit te zaaien naar de wervelkolom zijn prostaatkanker en bepaalde vormen van bloedkanker (de ziekte van Kahler en de ziekte van Hodgkin). Al deze tumoren kunnen doordat ze het bot van de wervelkolom aantasten verzwakking van de wervel veroorzaken, waardoor inzakking van het wervellichaam optreedt, en daardoor beklemming van zenuwwortels en/of ruggenmerg kan ontstaan.
  - Bottumoren. Deze tumoren zijn heel zeldzaam, en zijn meestal goedaardig. Vaak veroorzaken ze alleen pijnklachten, maar op den duur kunnen ze eveneens verdringing van zenuwweefsel (zenuwwortels of ruggenmerg) veroorzaken, en daardoor gepaard gaan met neurologische verschijnselen.



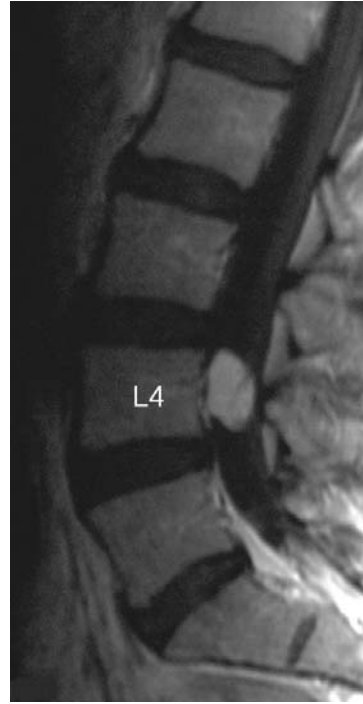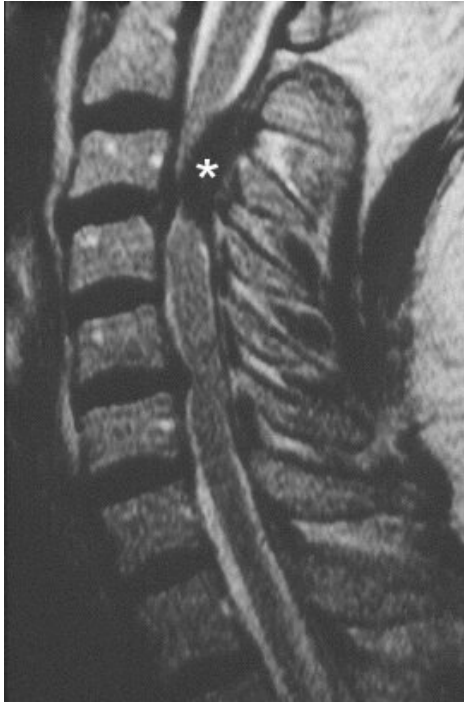**Links:** De [MRI](#) afbeelding toont een overlangse doorsnede door de borstwervelkolom. De pijl wijst naar een aangetaste wervel. Achter de wervels loopt het ruggenmerg (de grijze band), met daaromheen het hersenvocht (liquor, wit). Op het niveau van de aangetaste wervel is te zien hoe druk op het ruggenmerg wordt uitgeoefend doorat de wervel wat is ingezakt.

**Rechts:** schema van het ontstaan van een metastase. Zie voor een uitgebreide beschrijving bij de figuur de tekst over [hersensmetastasen](#)

- Extrinsieke ruggenmergtumoren
  - [Meningeoom](#). Meningeomen zijn goedaardige tumoren die uitgaan van het ruggenmergsvlies. Meestal groeien ze aan de binnenzijde van dit vlies, en veroorzaken ze door hun geleidelijke groei verdringing en uiteindelijk beknelling van het ruggenmerg. Meningeomen komen ook binnen de schedel voor.
  - Neurinomen of Schwannomen zijn eveneens goedaardig. Ze ontstaan uit de cellen van Schwann. Dat zijn de "isolatie cellen" die als omhulsel om de uitlopers van de zenuwcellen liggen. Meestal bevinden deze tumoren zich daarom in de zenuwwortels die ontspringen uit het ruggenmerg. Daardoor liggen deze tumoren bijna altijd buiten het ruggenmerg, maar in de meeste gevallen wel binnen het ruggenmergsvlies. Deze tumoren zijn doorgaans goed radicaal te verwijderen, hoewel daarvoor dan meestal het stuk zenuw waaruit de tumor is ontstaan mee verwijderd moet worden. Neurinomen kunnen overigens ook elders aan alle zenuwen voorkomen. Binnen de schedel is de [brughoektumor](#) de bekendste vorm.



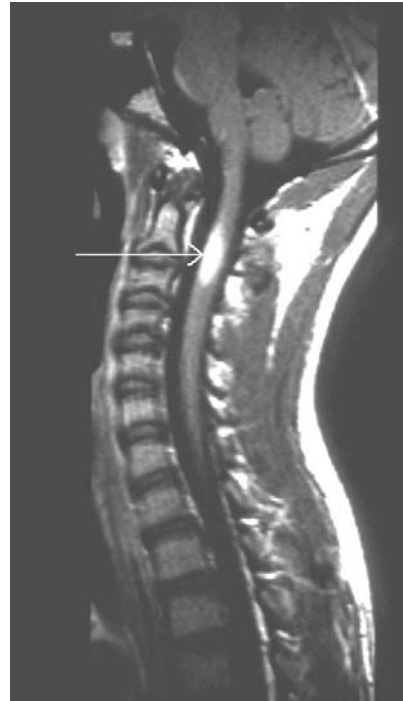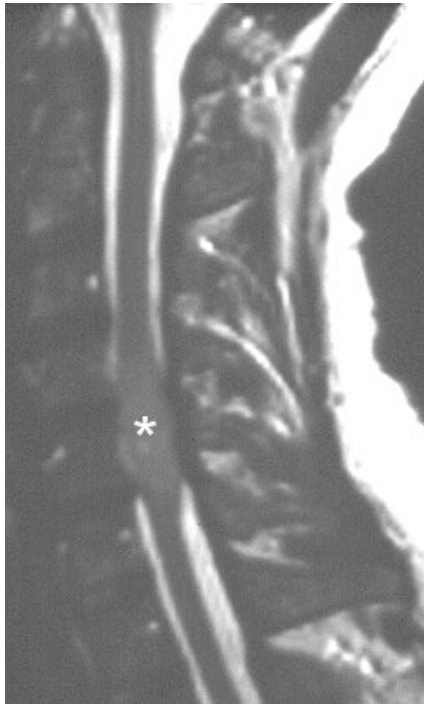
**Figuur boven:** MRI doorsnede in drie richtingen van een zeer groot neurinoom dat groeit vanuit de linker zenuwwortel die uittreedt tussen de eerste en tweede nekwerfel.. De tumor groeit aan de voorzijde langs het ruggenmerg en verdringt het ruggenmerg (rm) naar links en naar achteren.



**Links:** voorbeeld van een sterk verkalkt en daardoor op de MRI zwart afgebeeld [meningeoom](#) (\*). De tumor ligt ter hoogte van de derde halswervel en veroorzaakt een zeer forse insnoering van het ruggenmerg, dat als een grijze band in de witte liquor goed te herkennen is.

**Rechts:** voorbeeld van een neurinoom dat in dit geval onder in het wervelkanaal ligt, ter hoogte van de vierde lendenwervel (L4). Hier bevindt zich geen ruggenmerg meer, daar dit niet verder reikt dan de eerste 1e lendenwervel, maar alleen nog de bundel vezels of paardenstaart (cauda equina)

- Intrinsieke ruggenmergtumoren
  - [Astrocytoom](#). Dit is een tumor die uitgaat van de steuncellen (astrocyten) van het ruggenmerg. Er wordt onderscheid gemaakt tussen goedaardige en kwaadaardige astrocytomen. De goedaardige soort komt drie keer vaker voor dan de kwaadaardige. In beide gevallen is het vaak niet goed mogelijk om het tumorweefsel van het ruggenmergweefsel te onderscheiden, waardoor radicale (totale) verwijdering vaak niet mogelijk is.
  - [Ependymoom](#). Deze tumor ontstaat uit de cellen die de bekleding vormen van het centrale kanaal (ependymcellen) van het ruggenmerg. In tegenstelling tot de astrocytomen zijn de ependymomen vaak goed afgrensbaar van het omgevende ruggenmerg, waardoor radicale operatieve verwijdering vaker mogelijk is. Ze komen bovendien nogal eens voor in het onderste deel van het wervelkanaal, waar zich alleen nog de zenuwwortels bevinden.
  - Lipoom. Dit type tumor bestaat uit vetcellen, en komt meestal voor in het kader van spina bifida. Radicale verwijdering is meestal niet mogelijk.



**Links:** Afbeelding van een [MRI](#) van het ruggenmerg op halswervelniveau. Bij het sterretje is er een verdikking te zien die berust op een astrocytoom. De tumor is niet goed van zijn omgeving te onderscheiden.

**Rechts:** Ook hier een afbeelding van het ruggenmerg op halswervelniveau. De pijl wijst naar een witte vlek, een gebied van afwijkend signaal op de MRI. Dit is een laaggradig astrocytoom. Hoewel de MRI duidelijke afwijkingen vertoont, is met het blote oog of zelfs onder een operatiemicroscop meestal geen verschil tussen dit gebied en het gezonde ruggenmerg te zien.

## Verschijnselen

De klachten en verschijnselen die kunnen optreden hangen af van de plaats waar zich de tumor bevindt. Ze kunnen worden veroorzaakt door directe of indirecte druk van de tumor op de zenuwbanden van het ruggenmerg, of door druk op de bloedvaten van het ruggenmerg, waardoor bloedstuwning (zwellen van het ruggenmerg) of afsluiting van bloedvaten (ruggenmergsinfarct) kunnen optreden. Druk op de zenuwbanden veroorzaakt op den duur beschadiging van de zenuwvezels. De patiënt kan dit merken doordat er problemen ontstaan met de kracht, de coördinatie van de bewegingen van armen en/of benen, of doordat er gevoelsstoornissen optreden (bijvoorbeeld een dof, slapend gevoel in een arm of been, of tintelingen).

Ook kunnen er problemen ontstaan met de controle over de blaas en de kringpier van de anus (incontinentie voor urine en/of ontlasting) en potentiële stoornissen. Omdat het vaak gaat om langzaam groeiende tumoren (soms jaren), kunnen de verschijnselen zeer langzaam en geleidelijk ontstaan, waardoor de patiënt en familie de veranderingen in eerste instantie niet eens merkt. Vaak is het echter zo dat de patiënt (soms jaren voordat de uiteindelijke diagnose wordt gesteld) klaagt over pijn in een arm of een been of op een ander deel van het lichaam (rug, romp). Typisch daarbij is de "nachtelijke pijn", die optreedt in liggende houding (tijdens de slaap), en die weer verdwijnt bij het overeind komen.

Omdat ruggenmergtumoren op elke plaats in het ruggenmerg kunnen voorkomen kunnen de verschijnselen erg verschillen. Er is geen typerende combinatie van klachten en verschijnselen te onderscheiden, zodat de diagnose "ruggenmergtumor" soms niet eenvoudig is te stellen. Beknelling van het ruggenmerg hoog in de halswervelkolom kan bijvoorbeeld leiden tot verlamming van de armen en benen, terwijl een tumor die zich lager in het wervelkanaal bevindt (bijvoorbeeld laag in de borstwervelkolom) wel tot verlamming van de benen kan leiden, maar niet van de armen. Wanneer niets aan de tumor wordt gedaan, zal dit in de meeste gevallen op den duur tot een totale verlamming leiden van de spieren die zich onder het ruggenmergsegment van de tumor bevinden, en tot totale gevoelloosheid van dezelfde lichaamsdelen (dit noemt men een dwarslaesie). Wervel tumoren (zowel de kwaadaardige uitzaaiingen als de goedaardige werveltumoren) gaan vaak gepaard met (heftige) (rug)pijn, vaak ter plaatse van de wervel waarin het tumorweefsel groeit. Meestal is rugpijn, wat erg veel voorkomt, echter niet het gevolg van een tumor.

## Het stellen van de diagnose

Heden ten dage is het onderzoek van eerste keus wanneer men een patiënt verdenkt van het hebben van een tumor van het ruggenmerg de [MRI](#) (in de volksmond "magneetscan"). Soms is in een eerder stadium van de klachten al een gewone [Röntgenfoto](#) van de wervelkolom gemaakt, of een [CT-scan](#) van de wervels. Deze onderzoeken geven meestal geen uitsluitsel. Contrastonderzoek via een ruggenprik werd in het verleden veel gedaan, eventueel aangevuld met een CT-scan (na contrast). Tegenwoordig is het doen van een ruggenprik meestal niet meer nodig, omdat in de meeste ziekenhuizen inmiddels een MRI-scanner aanwezig is.

Aan de hand van de MRI-scan kan vaak al worden vastgesteld of men te maken heeft met een werveltumor, een intrinsieke tumor (d.w.z. een tumor die in het ruggenmerg zelf groeit) of een extrinsieke tumor (die buiten het ruggenmerg is ontstaan, maar die wel tot verdringing/beknelling van het ruggenmerg heeft geleid). De precieze aard van de tumor kan pas worden vastgesteld als er tumorweefsel is verwijderd. Dat wordt dan door de patholoog onder de microscoop onderzocht, waarna in de meeste gevallen de werkelijke diagnose kan worden gesteld. Om zover te komen moet altijd eerst worden geopereerd.

## Operatie

Wanneer bij een patiënt sprake is van een *tumor van de wervel*, terwijl er geen aanwijzingen zijn voor een kwaadaardige tumor elders in het lichaam, zal in de meeste gevallen ook een ingreep nodig zijn om tot een diagnose te komen. Dan kan bijvoorbeeld worden gekozen voor het verrichten van een punctie, meestal onder geleide van een CT-scan. Door middel van deze techniek kan de radioloog bij een patiënt onder plaatselijke verdoving een biopsie-naald precies op de plaats van de werveltumor inbrengen, om vervolgens een stukje tumor op te zuigen. Aan de hand daarvan kan dan de weefseldiagnose worden gesteld.

In andere gevallen zal een grotere operatie (onder narcose) nodig zijn als de tumor op zichzelf aanleiding gegeven heeft tot beknelling van zenuwweefsel. Dan moet er tumorweefsel worden verwijderd om aldus de zenuwstructuren weer voldoende ruimte te geven. Soms is het daarbij nodig dat hele reconstructies van een deel van de wervelkolom moeten worden verricht. Wervels kunnen in bepaalde gevallen "radicaal" (dat wil zeggen in het geheel, met meenemen van alle tumorcellen) worden verwijderd. Het defect dat hierdoor in de wervelkolom ontstaat moet dan worden vervangen door ander materiaal (bijvoorbeeld donorbot, botcement, een stuk bot elders uit het lichaam van dezelfde patiënt, een metalen wervelprothese, etc.). Dit zijn grote operaties, die slechts in speciale gevallen worden uitgevoerd, en waar vaak verschillende specialismen gelijktijdig (neurochirurg, orthopeed, thoraxchirurg, algemeen chirurg) bij betrokken zijn.

De meeste werveltumoren betreffen echter uitzaaiingen van een bij patiënt en dokter reeds bekende kwaadaardige tumor. De behandeling van dergelijke tumoren bestaat meestal alleen uit bestraling, en dat gebeurt door een radiotherapeut.

Operatie van een *extrinsieke ruggenmergtumor* gebeurt altijd onder narcose. Daarbij hoeft het ruggenmerg niet open gemaakt te worden, immers de tumor ligt buiten het ruggenmerg. Soms is echter toch manipulatie aan het ruggenmerg zelf nodig, bijvoorbeeld indien de tumor daaraan vastgegroeid is, of als een deel van de tumor aan de voorkant van het ruggenmerg ligt. De verwijdering van extrinsieke ruggenmergtumoren gebeurt meestal met behulp van de operatiemicroscoop. Bij tumoren die uitgaan van een zenuwwortel moet vaak de zenuwwortel tezamen met de tumor worden verwijderd. Meestal heeft dat echter geen consequenties voor de patiënt, omdat door de tumorgroei de functie van dat deel van de zenuwwortel in de loop van de tijd van tumorgroei al geleidelijk aan verloren is gegaan. Wanneer sprake is van een tumor die uitgaat van het vlies van de durale zak is het soms noodzakelijk om dat deel van het vlies samen met de tumor te verwijderen. Het defect dat daardoor ontstaat moet dan tijdens dezelfde operatie worden gerepareerd met een stukje kunststof of speciaal geprepareerd menselijk of dierlijk donorweefsel.

Operatie van een *intrinsieke ruggenmergtumor* gebeurt altijd onder narcose, en meestal ligt de patiënt daarbij op de buik. In bepaalde gevallen kan de operatie ook worden uitgevoerd met de patiënt in zittende positie (bijvoorbeeld als de tumor in het halswervelkanaal zit). De keuze hangt af van de persoonlijke voorkeuren van de neurochirurg en de anesthesist. Bij de operatie moet eerst de wervelkolom over het gebied waar de tumor zich bevindt worden vrijgelegd door het beiderzijds naar opzij schuiven van de rugspieren. Daarna moeten de doornuitsteeksels en de wervelbogen worden verwijderd, waardoor de durale zak zichtbaar wordt. Pas als het vlies waaruit de durale zak is opgebouwd overlangs is opengemaakt wordt het ruggenmerg zichtbaar. Vervolgens zal in het geval van een intrinsieke ruggenmergtumor ook het ruggenmerg moeten worden geopend. Dit deel van de operatie gebeurt onder optische vergroting waarbij gebruik wordt gemaakt van een operatiemicroscoop en speciale operatie instrumenten (micro-instrumentarium). Het openen van het ruggenmerg geeft vaak na de operatie milde (doch vaak blijvende) gevoelsstoornissen bij de patiënt. Dit is echter mede afhankelijk van de plaats (bijvoorbeeld ter hoogte van de halswervelkolom of de borstwervelkolom) waar die overlangse opening in het ruggenmerg gemaakt moet worden. Voor het verwijderen van een intrinsieke ruggenmergtumor kan het nodig zijn om gebruik te maken van speciale Laser apparatuur en speciale zuigapparatuur, respectievelijk om de tumor te verdampen of om de tumor met een Ultrasonore tril/zuigbuis los te trillen en weg te zuigen. Uiteraard moet er tevoren dan wel voldoende tumorweefsel zijn verwijderd voor de patholoog om hem in staat te stellen een weefseldiagnose te maken. Intrinsieke ruggenmergtumoren kunnen lang niet altijd volledig verwijderd worden. Dat is het gevolg van het feit dat de tumorcellen diffuus tussen het zenuwweefsel doorgroeien. Verwijdering van al het tumorweefsel zou dan onherroepelijk tot een blijvende verlamming en/of gevoelsstoornissen leiden. Ook als uiterst voorzichtig is geopereerd kunnen er na de operatie uitvalsverschijnselen van kracht en/of gevoel bestaan, in veel gevallen zijn die grotendeels van voorbijgaande aard.

## **Complicaties**

Na operatie waarbij het ruggenmergvlies geopend is kan lekkage van het ruggenmergvocht voorkomen. Soms ontwikkelt zich in het onderhuidse weefsel een cyste (vochtblaas) met dit vocht, waardoor het soms noodzakelijk is om deze cyste te verwijderen, en het lek in het ruggenmergvlies dicht te maken. Algemene complicaties zoals infectie en een nabloeding (waardoor beknelling van het ruggenmerg kan optreden) komen een enkele keer voor.

## **Na de operatie**

Na operatie waarbij het ruggenmergvlies geopend is geweest zullen de meeste patiënten enkele dagen bedrust moeten houden, om te voorkomen dat er lekkage van het ruggenmergvocht optreedt tussen de hechtingen van het ruggenmergvlies door. Soms wordt tijdelijk gebruik gemaakt van een drain, die aan het einde van de operatie onder in de rug in de durale zak is aangelegd. Deze drain zorgt ervoor dat er een continue afvloed van ruggenmergvocht plaatsvindt. Daardoor wordt kunstmatig de druk in de durale zak laag gehouden, zodat er geen spanning op de inwendige hechtingen staat. Dit bevordert de verkleving van het vlies, en verlaagt de kans op de ontwikkeling van een vochtlekkage en vochtcyste. Na enkele dagen zal de drain worden verwijderd, en meestal kan dan de volgende dag worden begonnen met oefenen. Dat gebeurt onder begeleiding van de fysiotherapeut, en eventueel met behulp van ergotherapeut en revalidatiearts. Het is sterk afhankelijk van het soort tumor dat bij de operatie is aangetroffen, de plaats waar zich de tumor bevond (binnen of buiten het ruggenmerg, in de ruggenwervel), de uitvalsverschijnselen die er reeds voor operatie bestonden, en hoe de operatie technisch gezien is verlopen, of de patiënt na de ingreep herstelt. Afhankelijk van de weefseldiagnose (zie hierboven) is in bepaalde gevallen nabehandeling in de vorm van bestraling nodig (kwaadaardige astrocytomen en ependymomen). Desondanks kan er na verloop van tijd opnieuw tumorgroei optreden, waarvoor eventueel heroperatie noodzakelijk is.