

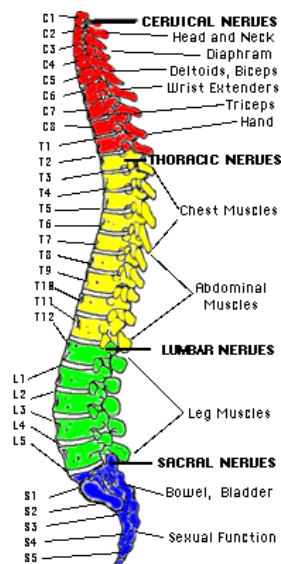
## hernia in de rug

Een hernia is een ander woord voor uitstulping. Een uitstulping van de tussenwervelschijf wordt ook wel een **Hernia Nuclei Pulposi (HNP)** genoemd. Deze uitstulping kan op een zenuw drukken, waardoor er pijnklachten in een arm (zie Nekhernia) of een been kunnen ontstaan. De HNP (vanaf nu kortweg "hernia" genoemd) komt in het westen vaak voor. Een exacte verklaring hiervoor is niet bekend, maar zeer waarschijnlijk spelen houding (veel zitten) en gebrek aan gezonde lichaamsbeweging een rol. Hernia's (en rugklachten in het algemeen) kunnen in bepaalde families vaker voorkomen.

Hernia-operaties zijn de meest frequent door neurochirurgen uitgevoerde ingrepen: jaarlijks worden in Nederland ongeveer 11.000 hernia-operaties uitgevoerd, waarvan er ruim 9.000 door neurochirurgen worden gedaan.

### Anatomie van de wervelkolom

De wervelkolom vormt de spil van het bewegingsapparaat. Ze omhult het ruggenmerg en de zenuwwortels, en vormt de aanhechting van het bekken en alle belangrijke spieren van de romp. De wervelkolom bestaat uit 7 nek- (of cervicale-)wervels C1 t/m C7, 12 borst- (of thoracale-)wervels Th 1 t/m Th 12, 5 lenden- (of lumbale-)wervels L1 t/m L5, en het heiligbeen (of sacrum(S)) met het staartbeentje (stuitje).

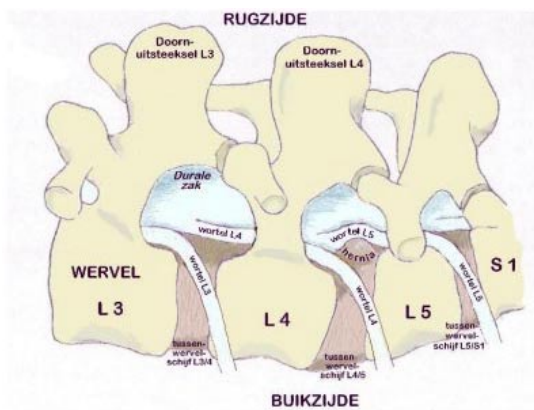


Met uitzondering van de eerste twee halswervels zit er tussen iedere twee wervels een tussenwervelschijf. De tussenwervelschijf bestaat uit een elastische kern (nucleus pulposus) die is omgeven door een vezelige ring. De (elastische) tussenwervelschijven fungeren als een soort schokdemper, en zorgen er bovendien voor dat de wervels gemakkelijk ten opzichte van elkaar kunnen bewegen (zoals een kogellager doet).

**Figuur:** De gehele wervelkolom

Hoewel een hernia theoretisch op elke plaats in de wervelkolom kan voorkomen, zijn voor de praktijk alleen de drie onderste tussenwervelschijven van belang. De hernia's van de halswervelkolom vormen een aparte categorie, waarop elders nader wordt ingegaan (zie nekhernia).

De meest voorkomende hernia's liggen tussen de 4e en 5e lendenwervel (L4-L5) en de 5e lendenwervel en het heiligbeen (L5-S1). Op deze niveau's treden 90% van alle hernia's op. Het wervelkanaal wordt van boven naar beneden op ieder niveau gevormd door de wervelbogen, die vastzitten aan de wervellichamen, en die aan de achterkant uitlopen in een uitsteeksel (het doornuitsteeksel) dat midden op de rug kan worden gevoeld (de "ruggengraat"). Binnen in het wervelkanaal loopt van boven naar beneden het ruggenmerg (tot aan de 2e lendenwervel). Onder dit niveau gaat het ruggenmerg over in een bundeling van zenuwwortels, de cauda genoemd. Zowel het ruggenmerg als de cauda liggen binnen in een koker van hersenvliezen, de zogenaamde durale zak, waarin ze in hersenvocht (liquor) schokvrij zijn opgehangen. De zenuwwortels ontspringen uit het ruggenmerg en verlaten, omhuld door een manchet van hersenvlies, één voor één telkens links en rechts tussen twee wervels het wervelkanaal. Vlak bij de plaats waar zo'n zenuwwortel het wervelkanaal verlaat bevindt zich de tussenwervelschijf. Als zich op die plek een uitstulping ontwikkelt kan dat aanleiding geven tot beklemming van de zenuwwortel.



### ***Figuur***

Linker zij-aanzicht van de wervelkolom met de buikzijde onderaan. Een hernia (pijl) van de tussenwervelschijf L4/5 verdrukt en knikt de linker wortel L5, wat de pijn veroorzaakt in het gebied van het linker been dat wordt verzorgd door L5



De functie van de zenuwwortel is tweeledig: (1) de zenuw zorgt voor de geleiding van elektrische impulsen van de hersenen naar bepaalde spieren, en (2) bovendien voor de geleiding van impulsen van gevoelszintuigen (bijvoorbeeld van delen van de huid) naar de hersenen. Druk op de zenuw veroorzaakt meestal uitstralende pijn. Soms kan door de zenuwbeknelling de impulsgeleiding worden verstoord, en zelfs uitval van de functie van de zenuw optreden. De functiestoornissen van een zenuwwortel kunnen tot uiting komen in verlammingen van één of meerdere spiergroepen, en/of tot tintelingen of een doof gevoel in delen van de huid. Uit de beschrijving van de pijnuitstraling en uit de bij neurologisch onderzoek vastgestelde uitval kan vaak al worden gezien om welke zenuw het gaat, en op welke plaats in de wervelkolom zich de hernia bevindt.

## De hernia

Slijtage (of degeneratie) van een tussenwervelschijf is een proces dat tijdens het leven bij ieder mens in meerdere of mindere mate plaatsvindt. Dat kan aanleiding geven tot rugklachten, hoewel dat lang niet altijd gebeurt. Vaak komen rugklachten of hernia's in bepaalde families wat meer voor. Zwaar werk met veel bukken en tillen kan wel meer rugklachten geven, maar het ontstaan van een hernia wordt er niet door veroorzaakt. Hernia's komen even vaak voor bij mensen die licht werk doen als bij mensen die zwaar werk doen. Opvallend is dat rokers vaker rugoperaties ondergaan en dat bij deze groep patiënten het resultaat van de rugoperatie gemiddeld slechter is dan bij niet-rokers.

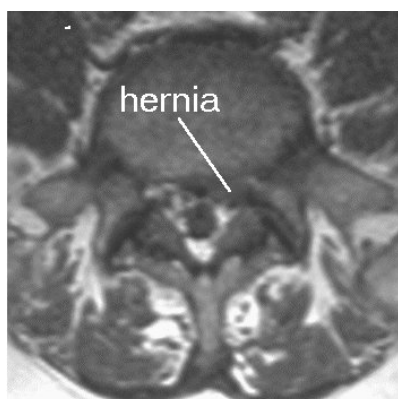
Indien er degeneratie van de tussenwervelschijf optreedt kan deze gaan puilen. Soms treedt er zelfs een scheur in de vezelring van de schijf op, waardoorheen dan stukken van de weke kern naar buiten kunnen worden geperst in de richting van het wervelkanaal. Meestal scheurt de ring op de zwakste plek, en dat is precies op de plaats waar de zenuwwortel het wervelkanaal verlaat. Dit zal dan meestal leiden tot beknelling van een zenuwwortel en tot pijnuitstraling in het been en eventueel ook tot uitvalsverschijnselen (verlamming en een slapend gevoel). Omdat bij hoesten, niezen en persen de druk in het wervelkanaal wordt verhoogd, dus ook de druk op de zenuwwortel, kan hierbij de pijnuitstraling toenemen.

## Het stellen van de diagnose

Meestal wordt eerst een "gewone" Röntgen-foto van de lendenwervelkolom gemaakt. Op die foto kan de diagnose hernia niet worden gesteld, maar het is wel mogelijk om afwijkingen van het bot op het spoor te komen. Bovendien kan worden beoordeeld of er sprake is van stand- of vormafwijkingen van de wervelkolom. Om aan te tonen dat de pijn in het been (en de eventuele uitvalsverschijnselen) inderdaad veroorzaakt wordt door het uitstulpen van een tussenwervelschijf, moet verder onderzoek worden verricht. Er zijn 3 soorten onderzoek die hiervoor in aanmerking komen:

1. *CT - scan*. Wanneer de verschijnselen duidelijk zijn en de patiënt niet te dik is kan dit onderzoek voldoende informatie verschaffen om de diagnose "hernia" te stellen. Op de CT-scan is de hernia namelijk zichtbaar, evenals de beknelling van de zenuwwortel.
2. *MR - scan* (magneet scan). Dit onderzoek is in vrijwel alle ziekenhuizen in Nederland mogelijk, en heeft de caudografie van de eerste plaats verdrongen. In de meeste gevallen zal het mogelijk zijn om met een MRI de diagnose hernia te stellen, want met de MRI wordt de hernia zichtbaar, alsook de beknelling van de zenuwwortel.
3. Bij *caudografie* ("ruggenprik" of contrast onderzoek van het wervelkanaal) wordt de liquorruimte in het wervelkanaal zichtbaar gemaakt met contrastmiddel. Inmiddels wordt dit onderzoek steeds minder toegepast, door de komst van de MRI, maar aangevuld met een CT scan kan dit onderzoek zeer nuttige aanvullende informatie

geven, want hiermee kan de beknelling van de wortel en soms ook de hernia zichtbaar worden gemaakt. Bovendien biedt de combinatie van caudografie met CT-onderzoek de mogelijkheid om de relatie tussen de zenuwstructuren en het bot te beoordelen.



## De operatie

Niet iedere hernia hoeft geopereerd te worden. Voorop moet staan dat de patiënt klachten moet hebben die door de hernia kunnen worden verklaard. Dan nog is het zo dat in de meeste gevallen (ongeveer 70%) met fysiotherapie, gedoseerde rust en pijnstillers de herniaklachten over gaan. Zo langzamerhand is duidelijk geworden dat de klassieke rustkuur (10 tot 14 dagen platte bedrust) géén bijdrage levert tot een eventueel herstel. Vanwege het gunstige natuurlijk beloop van een hernia moet men niet te snel besluiten tot operatie. Aan de andere kant is het zo dat bij (te) lang wachten het herstel na een operatie vertraagd kan zijn. In het algemeen houdt men aan niet eerder dan na 6 weken, doch wel binnen 6 maanden, te opereren. Uitzondering vormen die patiënten bij wie sprake is van een spoedindicatie.

Er zijn twee soorten operatie-indicaties:

1. *Absolute* operatie-indicatie. Hiermee wordt bedoeld dat er ernstige of snel opgetreden uitvalsverschijnselen zijn van de zenuw of een groep zenuwen. Bijvoorbeeld bij ernstige verlamingsverschijnselen van spiergroepen van de benen, of bij verlies van controle over de urineblaas, dit laatste ten gevolge van beknelling van de cauda.
2. *Relatieve* operatie-indicatie. Dat is het geval als de patiënt zo veel last heeft van pijn, dat hij/zij hierdoor niet meer goed kan functioneren. Het (subjectieve) klachtenpatroon geeft dan de doorslag, omdat het de patiënt zelf is die aan geeft "dat het zo niet verder kan". In de meerderheid van de gevallen dat wordt overgegaan tot operatie van een hernia gaat het om patiënten die kampen met aanhoudende en/of onverdraaglijke pijn in het been.

De hernia operatie wordt meestal uitgevoerd onder volledige narcose, hoewel de ingreep ook onder "plaatselijke" verdoving (ruggenprik) kan worden verricht. De keuze hangt sterk af van de persoonlijke voorkeur van de anesthesioloog en de neurochirurg die de operatie zal verrichten. De patiënt ligt tijdens de ingreep in knie-elleboog houding (salaam-houding), op de buik, of in zijligging. Midden boven de wervelkolom, precies boven de plaats waar de hernia zit, wordt in de lengterichting een huidsnee van voldoende lengte gemaakt. Daaronder worden de lange rugspieren losgemaakt van het doornuitsteeksel en de boog van de ruggenwervel, en naar opzij geschoven. Daardoor wordt de weefselband zichtbaar die tussen de twee aan elkaar grenzende wervelbogen zit. Deze band wordt ingesneden en gedeeltelijk verwijderd, zodat de operateur toegang krijgt tot de inhoud van het wervelkanaal. Hier bevinden zich de zenuwwortels en ook de hernia. Vervolgens worden de hernia en de beknelde zenuwwortel opgezocht. Meestal bevindt de uitstulping zich onder de zenuwwortel, soms ligt er ook een afgebrokkeld stuk van de tussenwervelschijf los in het wervelkanaal. Deze wordt verwijderd en

de puiling onder de zenuwwortel wordt weggenomen. Hierna wordt, via een opening die in de tussenwervelschijf wordt gemaakt, het binnenste deel van de tussenwervelschijf zo goed mogelijk verwijderd. Dit wordt gedaan om de kans op hernieuwde puiling (een zogenaamd "recidief") van de tussenwervelschijf zo klein mogelijk te maken.

Na de operatie gaat de patiënt naar de uitslaapkamer om bij te komen uit de narcose. De eerste uren na de operatie moet hij/zij plat op de rug blijven liggen. De pijn in het been is meestal direct na de operatie verdwenen of reeds aanzienlijk afgenomen. Rond de 3e dag na de operatie is er vaak een kortstondige terugkeer van de uitstralingspijn. Dit is het gevolg van zwelling van het weefsel in het gebied waar de operatie heeft plaatsgevonden. Deze napijn is na een paar dagen weer verdwenen. Het dove gevoel voelt men vaak sterker dan voor de operatie, omdat de pijn immers weg is. Vaak verdwijnt ook de doofheid, maar dat is nooit van tevoren te voorspellen. Ook verlamingsverschijnselen verbeteren vaak na operatie, maar helaas niet altijd. Rugklachten kunnen eveneens verdwijnen, maar over het algemeen heeft operatie daarop weinig invloed. Rugpijn alleen (zonder verschijnselen van zenuwwortelprickeling) is dan ook vrijwel nooit een indicatie om over te gaan tot operatie, ook al omdat daar andere oorzaken aan ten grondslag kunnen liggen.

### Operatierisico's

Zoals bij elke operatie zijn er ook bij de herniaoperatie zekere risico's. De kans dat die optreden is echter zeer gering. De hernia operatie is voor een neurochirurg een "routineoperatie", die jaarlijks vele tientallen malen wordt uitgevoerd. Desalniettemin kan er altijd toename van de *uitvalsverschijnselen* (verlamming, gevoelsverlies) optreden, meestal ten gevolge van het moeten manipuleren aan een zenuwwortel die lang in de knel heeft gezeten. Een *ontsteking* van de wond of van de tussenwervelruimte komt een enkele keer voor, en ook *nabloeding* in het operatiegebied kan optreden. Soms ontstaat er door het manipuleren een gaatje in de durale zak of in het vlies dat rondom de zenuwwortel zit. Daarlangs kan dan *lekkage van "hersenvocht"* optreden. Als dat het geval is dient de patiënt na de operatie enkele dagen platte bedrust te houden, zodat het lichaam er voor kan zorgen dat het lekje dichtgroeit. Na die dagen kan pas worden gestart met het mobiliseren, zodat het bij deze patiënten een paar dagen extra kost voordat ze voldoende in de benen zijn om weer naar huis te kunnen. Het volksgeloof wil dat veel patiënten na een herniaoperatie voor de rest van hun leven in een rolstoel belanden. De kans daarop is echter zeer klein.

### Alternatieven

Naast de "gewone" herniaoperatie bestaan er ook mogelijkheden om de tussenwervelschijf te benaderen via een naald, een endoscoop (of kijkbuis) of via een kort buisje (microtube). Deze technieken hebben met elkaar gemeen dat er via een kleinere toegang wordt gewerkt, waardoor de operatiewond minder groot is dan bij de "standaardoperatie". Daardoor verloopt de wondgenezing sneller en hoeven de patiënten minder lang in het ziekenhuis te blijven. Niet iedere hernia is echter geschikt om op één van deze manieren te worden behandeld.

- De naald behandeling (chemonucleolysis) bestaat uit het injecteren van een eiwitoplossend enzym in de tussenwervelschijf, met als doel de hernia te laten schrompelen ("wegspuiten"). Vanwege de teleurstellende resultaten is deze behandeling door neurochirurgen vrijwel geheel verlaten.
- De endoscopische operatie vindt plaats via een klein sneetje in de huid, waarlangs een smalle buis wordt opgeschoven naar de plaats waar zich de hernia bevindt. Een endoscoop is een kijkbuis met een lampje erin. De operateur kan op een videoscherm zien waar de hernia zit. In de buis kunnen instrumenten worden opgeschoven, waarmee de operateur de hernia kan verwijderen.
- Laser-coagulatie van de tussenwervelschijf. Deze behandeling gebeurt via een naald of via een kijkbuis. Hiervoor komt slechts een klein percentage van de patiënten met een hernia in aanmerking, namelijk alleen die patiënten bij wie de tussenwervelschijf nog intact is, maar wel uitpuilt. Als de klachten vooral optreden onder belasting en in rust weer verdwijnen, kan dit erop wijzen dat er nog enige elasticiteit van de schijf bestaat. Door in die gevallen het

binnenste van de schijf met behulp van de via een kijkbuis ingebrachte laser te verdampen, wordt het vochtgehalte van de schijf verminderd, en aldus de druk in de schijf verlaagd. Hierdoor zou deze minder uitpuilen. Het succespercentage van deze behandeling bedraagt ongeveer 50%, en het is nog niet mogelijk om van tevoren een goede voorspelling te doen over wie van de al geselecteerde groep wel en wie geen baat bij de laserbehandeling zal hebben. Omdat het wel gaat om patiënten die ook voor operatieve behandeling in aanmerking komen, wordt bij mislukking alsnog tot operatie overgegaan.

- De microtube operatie is een afgeleide van de endoscopische operatie. Het verschil is dat er een bredere en kortere buis wordt gebruikt, waardoor het mogelijk wordt om met behulp van de operatie microscoop te opereren. In tegenstelling tot de endoscopische techniek kan de operateur nu niet met één oog, maar met beide ogen tegelijk kijken, waardoor hij diepte kan zien, en veiliger kan opereren. Doordat het buissysteem breder is, heeft de operateur een beter overzicht over de hernia en de zenuwwortel.

### **Na de operatie**

Na de operatie wordt de patiënt verder behandeld door de fysiotherapeut. Deze geeft oefeningen om de rug weer belastbaar te maken en de patiënt weer op de been te krijgen. In het algemeen is het ontslag 5 tot 7 dagen na de operatie, waarna de fysiotherapie thuis wordt voortgezet. Poliklinische controle bij de neurochirurg vindt meestal plaats 6 weken na operatie, waarbij het resultaat van de operatie op dat moment wordt bekeken. Vaak kan tegen die tijd de belasting van de rug weer worden opgevoerd. Werkhervatting hangt natuurlijk ook samen met het type werk dat werd gedaan, en zal steeds individueel moeten worden bekeken. In principe is er geen bezwaar tegen zwangerschap na een herniaoperatie. Ook zwangeren die géén hernia hebben gehad klagen aan het einde van de zwangerschap vaak over rugpijn. In het algemeen is het ook niet waar dat een vrouw die ooit aan een hernia is geopereerd een grotere kans heeft op een nieuwe hernia wanneer ze zwanger is.

### **Een recidief hernia**

In het algemeen is 80 tot 90% van de patiënten na een herniaoperatie tevreden met het uiteindelijke resultaat. Recidiefklachten kunnen berusten op het ontstaan van een nieuwe hernia ter plaatse van een hogere of lager gelegen tussenwervelschijf (zie hieronder). Een echt recidief (dat is het opnieuw optreden van een hernia op dezelfde plaats) treedt bij ongeveer 5% van de geopereerde patiënten op en heeft te maken met het feit dat het technisch gezien niet mogelijk is om al het tussenwervelschijfmateriaal te verwijderen. Een recidief hernia kan echter ook met goed resultaat worden geopereerd. Technisch gezien is een recidiefoperatie wat moeilijker, omdat er vaak littekenweefsel is van de vorige ingreep, waardoor de zenuwwortel verkleefd kan zijn. Daardoor is het risico dat er zenuwbeschadiging of lekkage van hersenvocht optreedt iets hoger. Vaak is het herstel na een recidiefoperatie trager.

Omdat het slijtageproces zich meestal over meerdere tussenwervelschijven verdeelt kan er na een herniaoperatie altijd een hernia van een andere tussenwervelschijf optreden. Dat is niet goed te voorkomen. Ook een dergelijke nieuwe hernia kan met succes worden geopereerd, en het is niet waar dat een tweede of derde operatie de rug steeds slechter maakt.

## Verantwoording

In de voorgaande tekst heeft u een algemene beschrijving over de neurochirurgische behandeling van de hernia van de rug aangetroffen. Deze tekst biedt een globaal overzicht. In de praktijk spelen allerlei factoren een rol, die tezamen zullen bepalen wat de beste strategie is bij de behandeling van de individuele patiënt. Iedere neurochirurg heeft daarin zijn eigen benadering, en voordat zal worden besloten tot operatie zal hij/zij vanuit de eigen optiek de voors en tegens, de risico's en de mogelijke complicaties van de behandeling met de patiënt bespreken.

De meeste ziekenhuizen beschikken daarnaast over een eigen informatiefolder over de behandeling van de hernia. Daarin wordt vaak gedetailleerd uitgewijd over de specifieke aanpak op de verpleegafdeling en wordt concreet ingegaan op wat wel en wat niet mag na operatie. Daarnaast worden op de afdeling aan de patiënt instructies gegeven door de verpleegkundige en de fysiotherapeut over de wijze van mobilisatie na operatie. Iedere kliniek heeft daarin zijn eigen "huisstijl", zodat u hierover in de tekst geen informatie zult kunnen vinden.

Het grootste deel van bovenstaande tekst is overgenomen van de web-site van de Nederlandse Vereniging van Neurochirurgen: [www.nvvn.org/voorlichting.html](http://www.nvvn.org/voorlichting.html).

VU medisch centrum – [www.vumc.nl](http://www.vumc.nl) - februari '01

Het VU medisch centrum is de nieuwe naam voor het VU ziekenhuis en de faculteit der Geneeskunde van de Vrije Universiteit