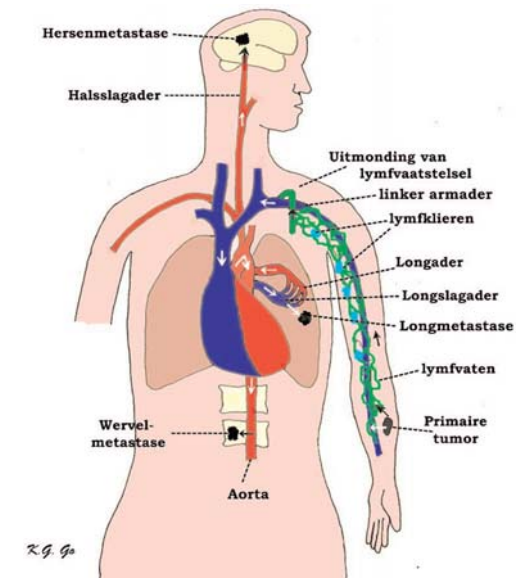


# metastasen

## Inleiding

Metastasen zijn uitzaaiingen van kwaadaardige gezwellen (tumoren) elders in het lichaam (de z.g. primaire tumor). Uitzaaiingen van primaire tumoren kunnen overall in het lichaam optreden (b.v. longen, lever, hersenen en wervelkolom), en kunnen het gevolg zijn van versleping van tumorcellen via de bloed- en/of lymfebaan. Als er sprake is van uitzaaiing naar het hersenweefsel, dan spreekt men van "hersenmetastasen", bij uitzaaiing naar de wervelkolom van "wervelmetastasen".



figuur 1

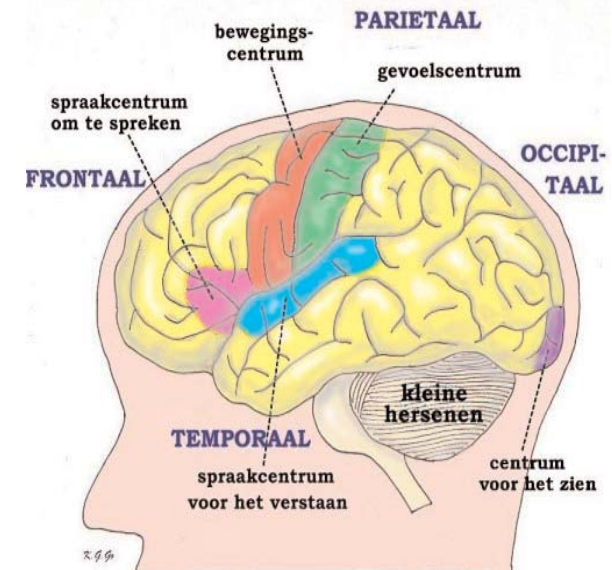
Schematische tekening van de uitzaaiing (metastasering) van een kwaadaardige tumor in de linker onderarm, bijvoorbeeld een melanoom. Vanuit deze primaire tumor gaan tumorcellen binnendringen in de aders die het bloed van de onderarm afvoeren, maar vooral ook in de lymfvaten, die het weefselvocht van de onderarm afvoeren. Lymfklieren in het lymfvaatstelsel kunnen de tumorcellen een tijdlang tegenhouden, maar als de laatste lymfklierstations bij de oksel zijn gepasseerd, kunnen de tumorcellen via de uitmonding van het lymfvaatstelsel in de ader van de linker arm het bloed binnenkomen. De tumorcellen gaan dan met het bloed van de aders naar het rechter hart, en van hier via de longslagader naar de longen. In de longen kunnen de tumorcellen vastraken in het haarvatennetwerk, waarmee in de longen zuurstof in het bloed wordt opgenomen. Deze vastgeraakte tumorcellen kunnen het begin zijn van longmetastasen. Tumorcellen die het haarvatennet van de longen passeren, komen via de longader (met rood zuurstofrijk bloed) in het linker hart, vanwaar ze via de lichaamsslagader (aorta) verder het gehele lichaam kunnen bereiken, bijvoorbeeld via de halsslagader naar de hersenen, waar ze in het haarvatennet van de hersenen tot hersenmetastasen aanleiding kunnen geven. Ook kunnen ze via de takjes van de aorta die de wervels verzorgen, tot wervelmetastasen leiden.



De tumoren die meestal aanleiding geven tot metastasen naar hersenen en wervelkolom zijn longkanker, borstkanker en melanoom (kwaadaardige moedervlek), maar ook andere vormen zijn mogelijk. De neurochirurg heeft meestal te maken met metastasen in de hersenen of in de wervelkolom.

## Soorten metastasen

- **Hersenmetastasen.** Deze zijn meestal gelegen net onder de hersenschors op de overgang naar de daaronder gelegen witte stof. De verschijnselen kunnen samenhangen met de localisatie (neurologische verschijnselen) of bestaan uit epileptische aanvallen. Bij een metastase in de kleine hersenen kunnen duizeligheidsklachten optreden of kan de hersenvochtcirculatie gestoord raken. Er treedt dan vorming van een waterhoofd (hydrocefalie) op. De beste behandeling is gecombineerd chirurgisch-radiotherapeutisch, dat wil zeggen verwijderen gevolgd door bestraling. Dit geldt voor een enkele of z.g. solitaire metastase. Bij meer dan één metastase heeft opereren meestal niet zo veel zin meer of is technisch niet goed haalbaar. Met de toegenomen mogelijkheden van gerichte bestraling, kunnen metastasen de laatste tijd steeds beter bestraald worden vooral wanneer er sprake is van meer dan een metastase. Vaak wordt dan gekozen voor een hele speciale vorm van bestraling, n.l. gericht met stereotactische apparatuur of in de "gamma-knife". Met deze methode kunnen meerdere tumoren tegelijkertijd behandeld worden, maar deze mogen dan niet groter dan 4 cm in doorsnede zijn. Ook moet gekeken worden of er nog metastasen elders zijn en hoe die de prognose bepalen. Meestal zullen de hersenmetastasen echter op korte termijn de duur en de kwaliteit van het leven beïnvloeden. Soms kunnen hersenmetastasen optreden zonder dat een primaire tumor bekend is, en zelfs zonder dat er bij gericht zoeken eentje wordt gevonden.



figuur 2

Schematische voorstelling van de linker hersenhelft met de centra voor beweging, gevoel, spraak (om te spreken en om te verstaan), en voor het zien. Beschadiging daarvan geeft een stoornis van de betreffende functie. Naast deze zogenaamde eloquente (belangrijke) gebieden zijn in geel aangegeven "stille" gebieden, waar functies zetelen, die niet opvallend gestoord raken bij beschadiging van het gebied, omdat ze kennelijk vervangbaar zijn door soortgelijke functies in andere gebieden.

- Metastasen in de wervelkolom. Wanneer een metastase in de wervelkolom groeit, geeft dit aanleiding tot druk op het ruggenmerg met daardoor krachteloosheid in de benen, gevoelloosheid en verminderde controle over de sluitspieren. Meestal treden de metastasen op in de borstwervelkolom, maar alle localisaties zijn mogelijk. De behandeling kan bestaan uit uitsluitend bestraling, wanneer dit snel genoeg kan gebeuren, of uit operatie. Dit laatste zal eerder gebeuren als er b.v. nog geen primaire tumor bekend is, iets wat geregeld voorkomt. Ook zal geopereerd moeten worden als de stabiliteit van de wervelkolom bedreigd is. Via verschillende technieken is het mogelijk om met schroeven, plaatjes, cilinders, kooitjes e.d. weer een voldoende stevige constructie te maken. Na operatie wordt vrijwel altijd ook nog bestraald en afhankelijk van de soort tumor eventueel chemotherapie gegeven. De verdere behandeling hangt af van de primaire tumor en het stadium van de ziekte, iets waar de neurochirurg doorgaans geen bemoeienis mee heeft.

## Prognose

De prognose (vooruitzichten, levensverwachting) van een patiënt met een metastase in de hersenen of in de wervelkolom hangt grotendeels af van de primaire tumor. Op heel korte termijn is een dergelijke metastase bepalend voor de kwaliteit van het leven. Een onbehandelde hersenmetastase leidt op vrij korte termijn tot de dood, terwijl een metastase in de wervelkolom een dwarslaesie tot gevolg kan hebben. Om deze reden wordt vaak voor operatie of bestraling gekozen, tenzij de situatie zodanig ongunstig is dat dit geen zin meer heeft (b.v. meerdere metastasen elders of in het hoofd). Na de operatie is de situatie elders in het lichaam bepalend: zijn er meer metastasen of is de tumor onder controle. Is er wel of niet sprake van een snel groeiende of agressieve tumor. Zodoende kan de prognose sterk variëren en kan daar geen algemene uitspraak over gedaan worden. De behandeling van de kwaadaardige tumor waar de metastase van uitging berust over het algemeen bij een andere specialist, terwijl de gehele behandeling meestal multidisciplinair plaatsvindt (d.w.z. een samenwerking van meerdere specialisten van diverse afdelingen). De bemoeienis van de neurochirurg bepaalt zich doorgaans alleen tot verwijderen van de metastase uit de (kleine) hersenen of het wervelkanaal.

## Tenslotte

Niet iedere hoofdpijn is het gevolg van een hersentumor. Integendeel, meestal gaat het om een onschuldige vorm van hoofdpijn. Wanneer iemand echter over hoofdpijn klaagt die daar nooit eerder last van heeft gehad en bovendien wanneer er sprake is van misselijkheid of braken kan nader onderzoek gerechtvaardigd zijn. Het best beschikbaar is de CT-scan, een onderzoek dat zeker in staat is om het vermoeden van een tumor te bevestigen of te ontkrachten. De MRI-scan is een onderzoek dat veel beter de details laat zien en ook in staat is een eventueel proces in drie richtingen te laten zien. Bij metastasen is bovendien MRI-onderzoek aangewezen, omdat dit onderzoek ook metastasen kan laten zien die op de CT niet zichtbaar zijn. Als op een CT-scan afwijkingen worden gezien volgt daarom ook vrijwel altijd een MRI. Voor een wervelmetastase is de MRI het aangewezen onderzoek. Niet alleen het gebied waar de klachten vandaan komen kan worden bekeken, maar tegelijkertijd de rest van de wervelkolom.

Als de primaire tumor niet bekend is, zeker bij wervelmetastasen, kan het nuttig zijn om eerste te weten wat voor soort tumor het is, omdat sommige tumoren juist heel gevoelig zijn voor bestraling, waardoor een operatie misschien kan worden voorkómen. Dan kan een punctie worden gedaan (biopsie), die soms onder gewone röntgendoorlichting kan gebeuren, maar meestal plaatsvindt onder geleide van een CT-scan (stereotactisch), of met behulp van neuronavigatie, waardoor zeer nauwkeurig de plaats van de punctie kan worden bepaald. Dit onderzoek wordt door de radioloog, in samenwerking met de neurochirurg, verricht. Ook bij metastasen in de hersenen wordt soms een biopsie gedaan om de aard van de tumor vast te stellen, vooral als de metastase niet geopereerd kan worden.

## Vragen

Indien u vragen heeft, kunt u contact opnemen met secretariaat klinische zorgafdeling neurochirurgie locatie 2 C  
telefoon (020) 444 3714

VU medisch centrum©  
april 2005  
[www.VUmc.nl](http://www.VUmc.nl)

**Verantwoording**

Het grootste deel van de tekst is overgenomen van de website van de  
Nederlandse Vereniging van Neurochirurgen: [www.nvvn.org/voorlichting.html](http://www.nvvn.org/voorlichting.html)

Datum laatste revisie van deze tekst: april 2005