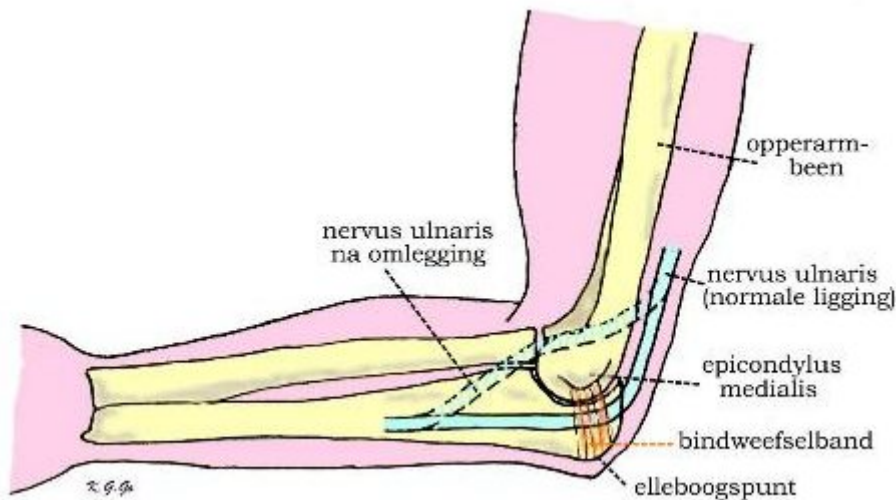




nervus ulnaris neuropathie

Onder ulnaris neuropathie of sulcus ulnaris syndroom wordt een aandoening van één van de drie armzenuwen, de nervus ulnaris of elleboogzenuw, verstaan. Indien deze zenuw wordt geïrriteerd is dat meestal ter hoogte van zijn verloop in de elleboog. Daar loopt de nervus ulnaris aan de binnenzijde oppervlakkig en langs een benig uitsteeksel (bekend als het "telefoonbotje") en is daar kwetsbaar voor beschadiging. De aandoening wordt ook wel sulcus ulnaris syndroom genoemd, naar de groeve waarin de elleboogzenuw verloopt.



Klachten

De klachten worden veroorzaakt door beknelling of voortdurende irritatie van de zenuw en bestaan uit een pijnlijk tintelend gevoel in het verzorgingsgebied, dat wil zeggen de pink en een deel van de ringvinger. Een ieder kent deze ervaring tijdelijk bij het ongelukkig stoten van de elleboog waarbij de zenuw geraakt wordt. Ook kan gevoelsvermindering in pink en ringvinger optreden en kan krachtsverlies in de hand optreden, waarbij deze dunner wordt. Misleidend is daarbij dat de pijnklachten en tintelingen dan vaak afnemen. In het verst gevorderde geval treden standverandering van de vingers op door het krachtverlies van de kleine handspieren (klauwhand); vaak zijn de tintelingen en de pijn dan reeds verdwenen.

De klachten van tintelingen treden voortdurend op en kunnen verergerd worden door bewegen van de elleboog. De tintelingen zijn hinderlijk maar bij gevoelstoornissen en krachtsvermindering, welke soms al vroeg in het ziektebeloop kunnen optreden, is een bezoek aan de arts aangewezen. Soms komt deze aandoening aan beide armen voor.

Oorzaak

Meestal is geen aanleiding aan te geven voor de voortdurende irritatie van de zenuw ter hoogte van zijn kwetsbare punt in de elleboog, maar regelmatige krachtige buig- en strekbewegingen van de elleboog (bijvoorbeeld bij het bedienen van apparaten) kunnen de klachten doen ontstaan. Bij een minderheid van de patienten is de zenuw extra beweeglijk en glijdt deze bij buigen van de elleboog telkens over het botuitsteeksel (epicondylus medialis). Ook kan de zenuw in de verdrukking komen door een te nauwe bindweefselband die over de zenuw loopt van de epicondylus medialis naar de punt van de elleboog (olecranon). Misschien

dat dit irritatie van de zenuw bevordert. Tenslotte kan een beschadiging van de zenuw optreden door uitwendig letsel, voortdurende druk (langdurige bedrust in 1 houding) of door een vroeger doorgemaakt letsel zoals een botbreuk.

Onderzoek

Op grond van het klachtenpatroon kan de diagnose worden vermoed. Bij lichamelijk onderzoek kunnen gevoelstoornissen in pink en de aangrenzende helft van de ringvinger worden gevonden en soms ook krachtvermindering van de kleine handspieren zodat het sluiten en spreiden van de vingers niet goed meer mogelijk is. De handspieren kunnen dunner worden (atrofie) zodat de hand knokkelig wordt en er sleuven tussen de middenhandsbeentjes ontstaan. Vaak is de zenuw in zijn verloop in de elleboog drukgevoelig en kunnen de klachten van pijnlijke tintelingen door kloppen op de zenuw worden opgewekt.

Een soortgelijk klachtenpatroon van pijnlijke tintelingen in de hand, dat daarom verwarring omtrent de diagnose kan geven, komt voor bij beknelling van een zenuw door een nekhernia, door artrose van nekwerfels, of door het bestaan van nauwe ruimtelijke verhoudingen in de schouder (zogenaamd scalenus syndroom of halsrib syndroom). Deze oorzaken dienen door het neurologisch onderzoek te worden uitgesloten omdat ze een andere behandeling vereisen.

Soms wordt een röntgenfoto van de elleboog gemaakt om afwijkingen in het bot uit te sluiten. Om de diagnose te bevestigen wordt een spieronderzoek aangevraagd (EMG = electromyografie), waarop dan een vertraging van de zenuwgeleiding is te zien over het deel van de nervus ulnaris rond de elleboog. Behoudens het zekerstellen van de diagnose kan daarbij tevens worden uitgesloten of de zenuw niet op een andere plaats in de knel zit.

Behandeling

Als de diagnose zeker is zal de neurochirurg de behandelingsmogelijkheden met de patient bespreken. Soms is geen behandeling nodig of kan door vermijden van té intensieve armbewegingen worden afgewacht of de klachten verdwijnen.

Bij blijvende hinderlijke tintelingen en pijn in pink en ringvinger kan een operatie worden verricht. Daarbij wordt de zenuw ter hoogte van de elleboog vrijgelegd en iets naar de buigzijde verplaatst waar hij in het weke weefsel wat vrijer ligt (*ulnaris-transpositie*). Soms wordt ervoor gekozen de zenuw alleen maar vrij te leggen en niet te verplaatsen (*ulnaris-neurolyse*), waarbij de bindweefselband die van de epicondylus ulnaris naar de elleboogspunt verloopt, wordt doorgesneden.

Voor de operatie moeten bloedverdunnende medicijnen worden gestaakt; dit in overleg met de arts. Zie hiervoor het algemene stuk "**Over Neurochirurgie**".

De ingreep kan vaak onder plaatselijke verdoving plaatsvinden, of met verdoving van de gehele arm of – indien gewenst - kan narcose worden gegeven.

Indien er geen tintelingen meer bestaan maar gevoelstoornissen en krachtsvermindering de voornaamste klachten zijn, zal van een operatie, zeker indien de klachten al langere tijd bestaan, geen, of slechts weinig, effect meer te verwachten zijn.

Na de operatie

De ingreep kan in dagbehandeling, poliklinisch of tijdens een (korte) opname plaatsvinden en na de operatie wordt doorgaans een draagdoek (mitella) aangemeten. Na enkele uren is de verdoving uitgewerkt en kan napijn met paracetamol (eventueel samen met codeïne) worden bestreden.

De vingers en de hand kunnen – en moeten - gewoon worden bewogen. De wond moet droog blijven. Na een week kan het verband er af gehaald worden en na tien dagen worden de hechtingen verwijderd, meestal door de huisarts. Rust van de elleboog is wenselijk gedurende ongeveer twee weken.

Gevolgen van de operatie

De tintelingen in de vingers nemen geleidelijk af. Bij het bestaan van gevoelsvermindering en zeker bij krachtverlies in de hand zal doorgaans slechts geringe of geen verbetering te verwachten zijn. De onaangename sensaties verdwijnen vaak wel. Het litteken rond de elleboog is ongeacht de hechtmethode wat minder fraai maar wordt in de loop van de tijd acceptabel.

Complicaties

Bij alle ingrepen - dus ook bij ulnaristranspositie en neurolyse - kunnen complicaties optreden. Deze komen evenwel zelden voor en bestaan uit *infecties* en *nabloedingen*. Bij overmatige pijn of uitvloed uit de wond dient daarom direct contact met de neurochirurg – of de eigen huisarts - opgenomen te worden.

Het meest voorkomend is dat de operatie niet tot het gewenste doel leidt en de tintelingen en pijn blijven bestaan. Soms is opnieuw opereren aangewezen maar het kan ook zijn dat er letsel *in* de zenuw aanwezig is waaraan operatief niets gedaan kan worden.

Verantwoording

Het grootste deel van bovenstaande tekst is overgenomen van de web-site van de Nederlandse Vereniging van Neurochirurgen: www.nvvn.org/voorlichting.html.

VU medisch centrum – www.vumc.nl - februari '01

Het VU medisch centrum is de nieuwe naam voor het VU ziekenhuis en de faculteit der Geneeskunde van de Vrije Universiteit